CONTENIDO

- Caso anterior
- Caso siguiente
- Título preliminar
- Presentación
- Imágenes
- Resumen
- Introducción
- Resultados
- Discusión
- Diagnóstico
- Referencias
- PDF

SEMINARIOS

LINFOMAS ANAPLÁSICOS: PRESENTACIÓN DE TRES CASOS CON DIVERSAS CARACTERÍSTICAS. MODIFICACIÓN DE LOS CONCEPTOS A LO LARGO DEL TIEMPO.

Marta M. Mayorga Fernández, Emilia Hernández Nieto, Irene González-Rodilla, Francisco Mazorra Macho, Fidel Fernández Fernández.

Departamento de Anatomía Patológica, Hospital Universitario Marques de Valdecilla. Santander, España.

IV-CVHAP 2001 SEMINARIO-CASOS - 034

Fecha recepción: 12/02/2001
Fecha publicación: 20/05/2001
Evaluación: Ver "Taller de Seminario de Casos"

PRESENTACIÓN DEL CASO: HISTORIA CLÍNICA

CASO 1. Varón de 19 años, sin antecedentes de interés, no VIH, con síndrome general, adenopatías inguinales y LDH elevada.

CASO 2. Varón de 81 años, no VIH, comienza con un cuadro de poliadenopatías y deterioro general. Se biopsia una adenopatía inguinal.

CASO 3. Varón de 65 años, no VIH, con masa pélvica. Antecedentes de artritis reumatoide tratada con metotrexate.

En todos los casos recibimos un ganglio linfático que se procesó de la manera habitual, fijado en formol tamponado neutro y que posteriormente se incluyó en parafina, realizándose técnicas de rutina (Hematoxilina-Eosina (HE), Pas y Gordons) y una batería de técnicas inmunohistioquímicas efectuadas con el sistema de visualización de Envision (*Dako*), y con un sistema de recuperación antigénica mediante tratamiento con calor, en olla a presión con buffer citrato, en aquellos anticuerpos que lo precisaban.

Las técnicas inmunohistoquímicas realizadas inicialmente fueron: Citoqueratina, Vimentina, Pan Leu (CD45) y Proteína S-100. En un segundo tiempo, se realizaron: Antígeno epitelial de membrana (EMA), CD3 (Pan T), CD20 (Pan B), CD30 (Ki-1), CD79a, Kinasa del linfoma anaplásico (ALK), CD4, CD8, CD15, Virus de Epstein-Barr (VEB), proteína p53 y Ki-67.

IMÁGENES

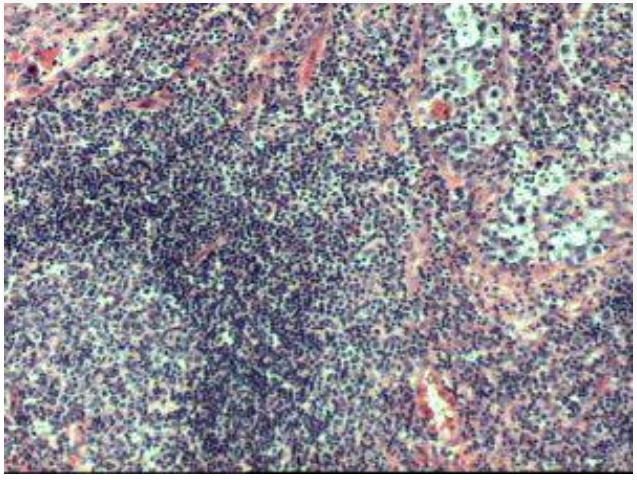

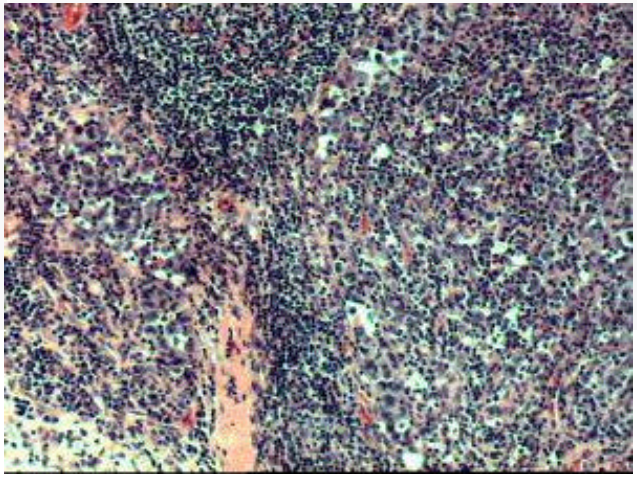

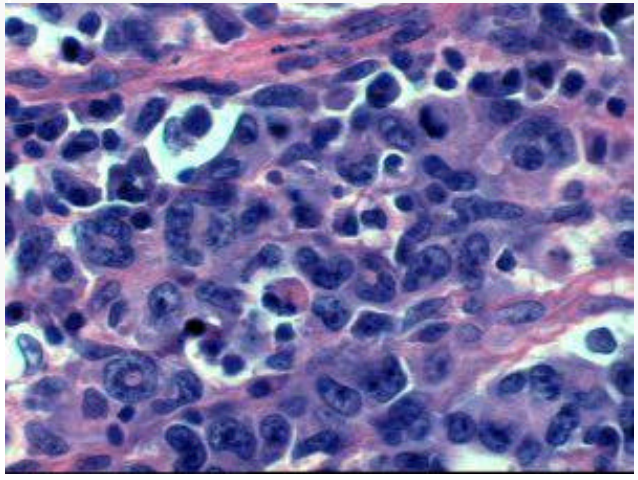

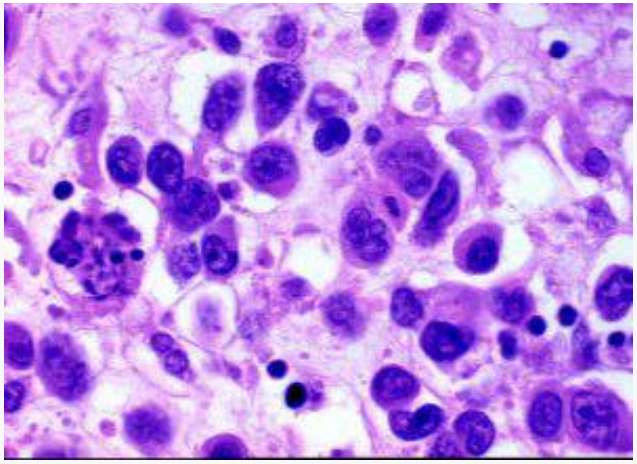
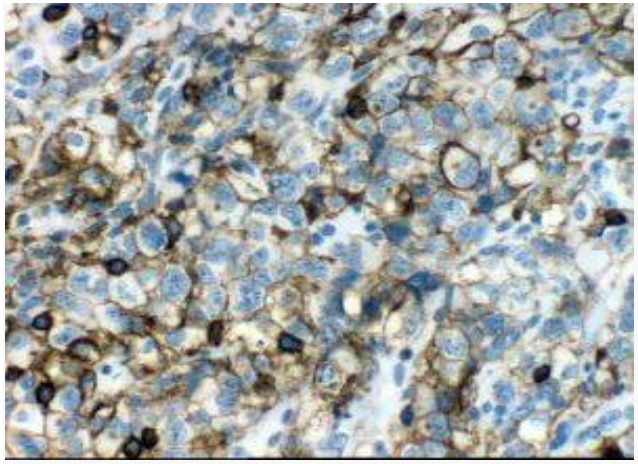
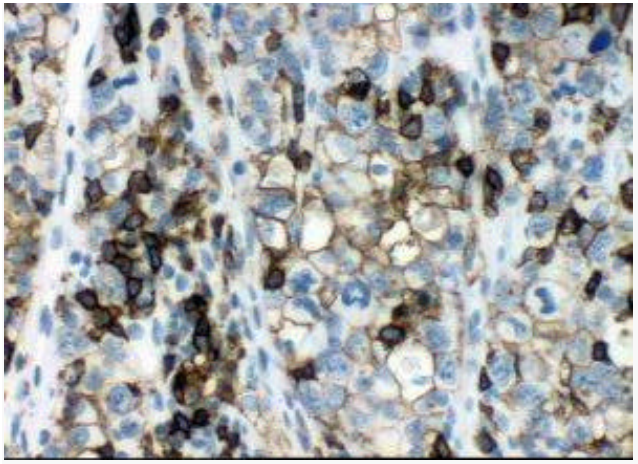
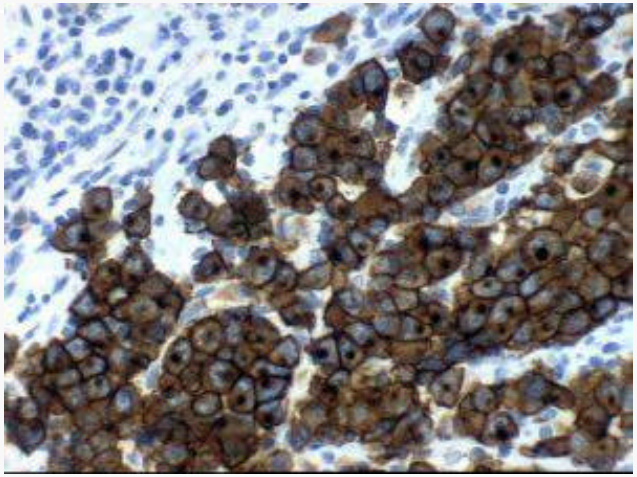
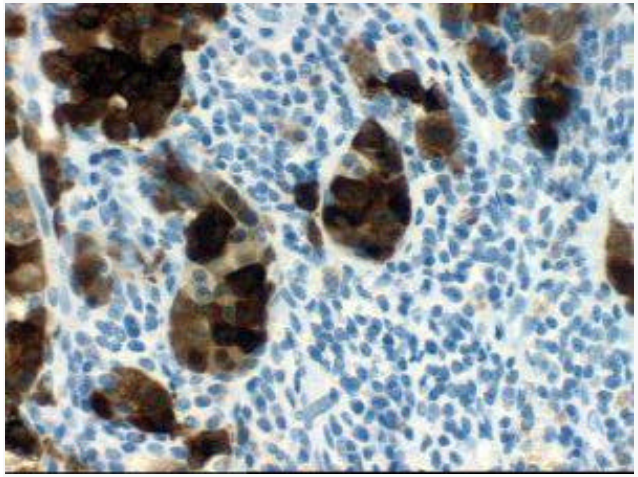

<<<< **Caso 1**

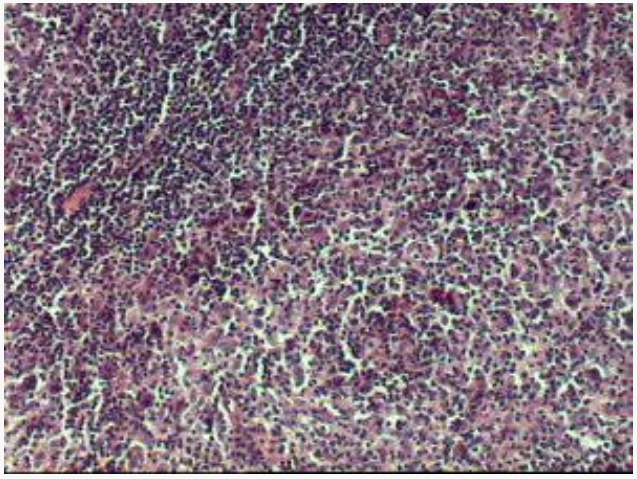
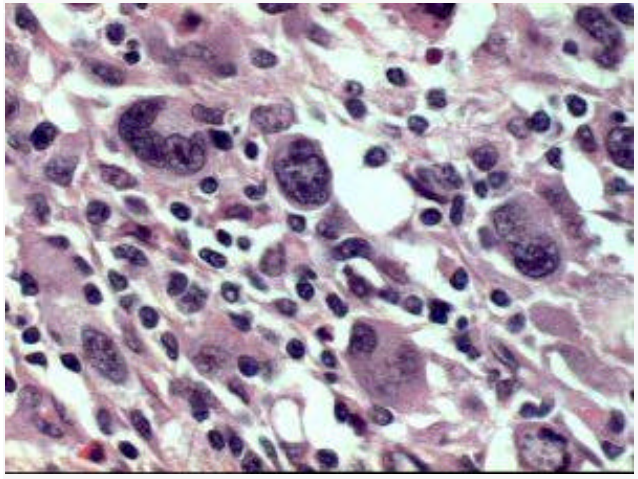
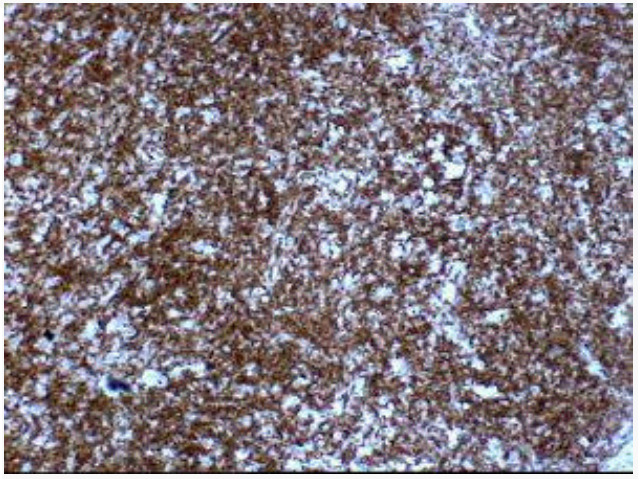

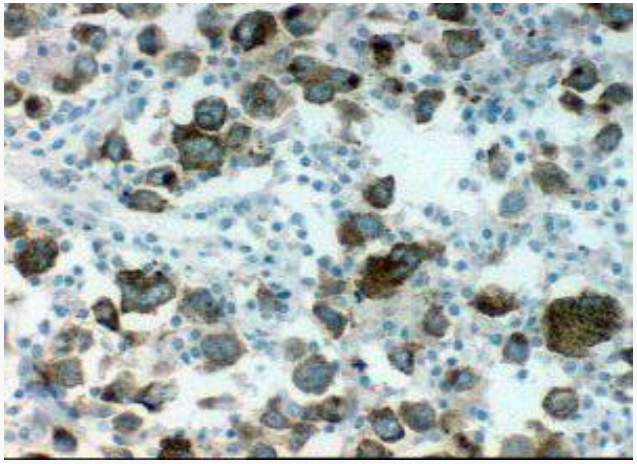
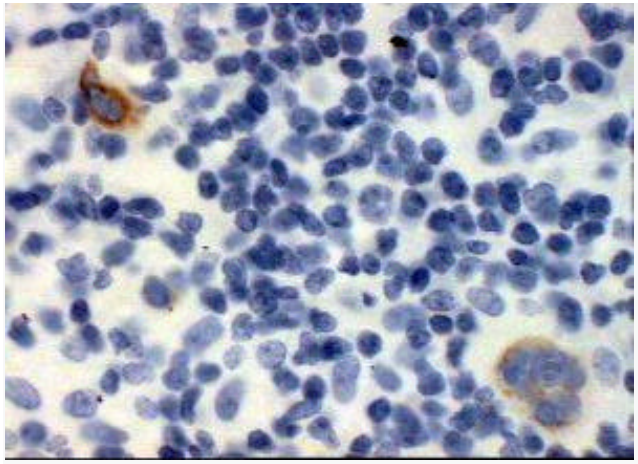

<<< **Caso 2**

Caso 3 >>>>

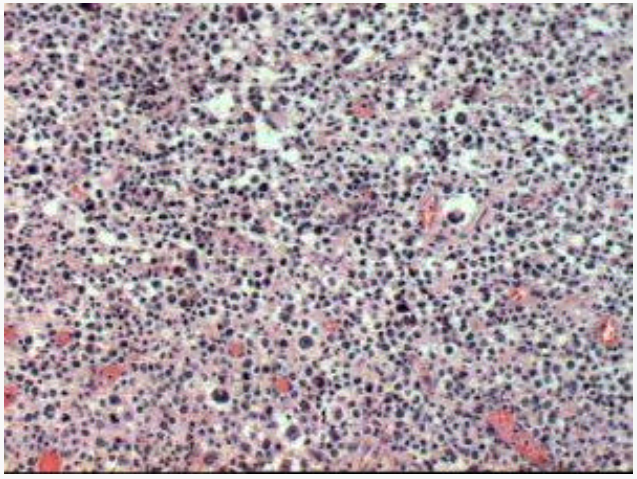
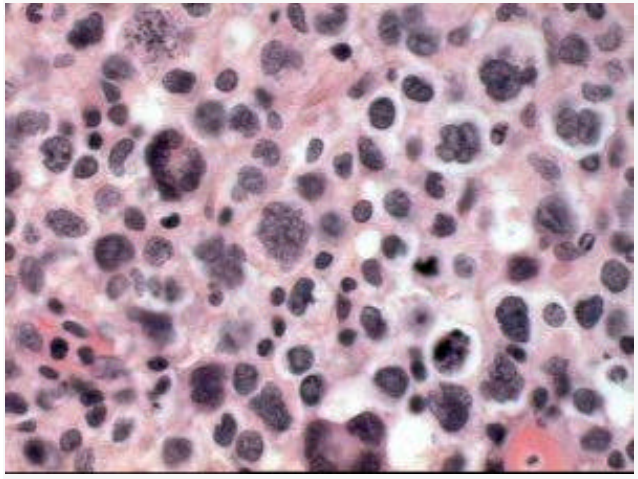
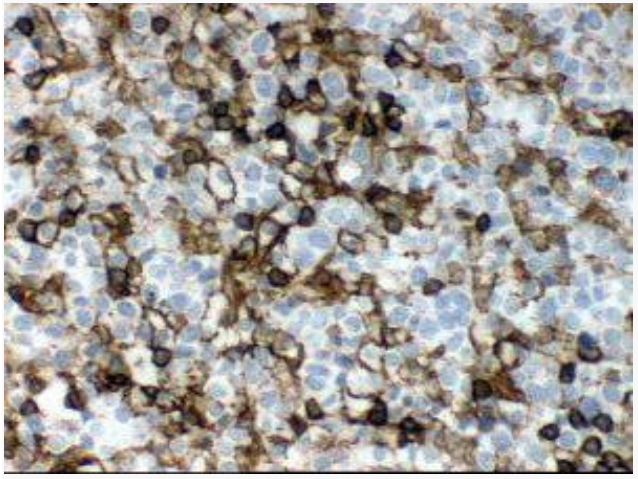
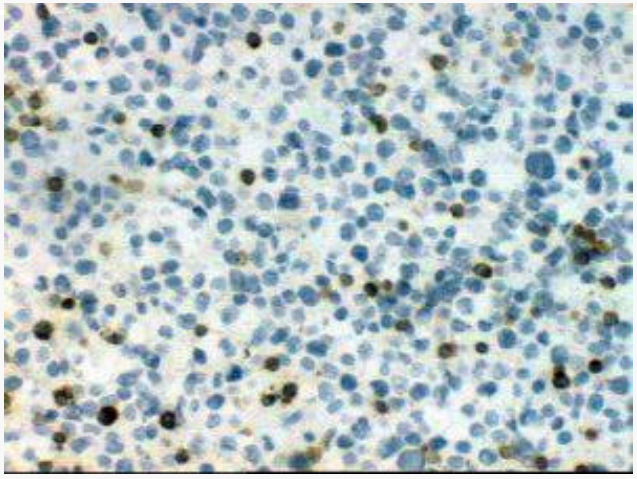
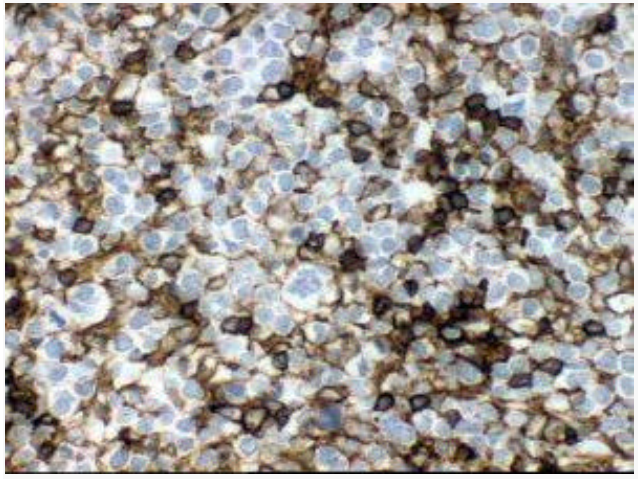
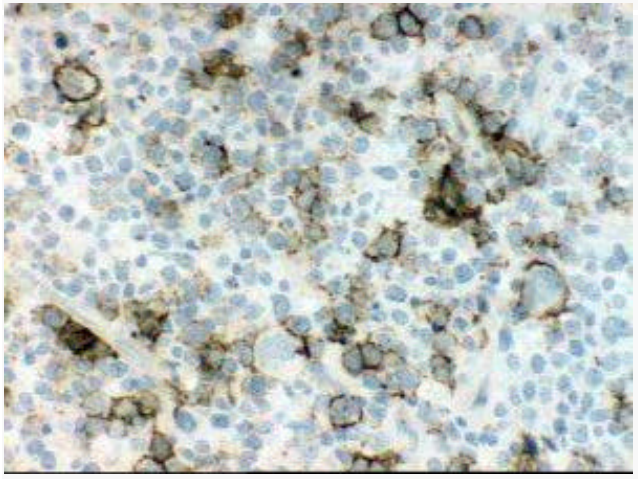

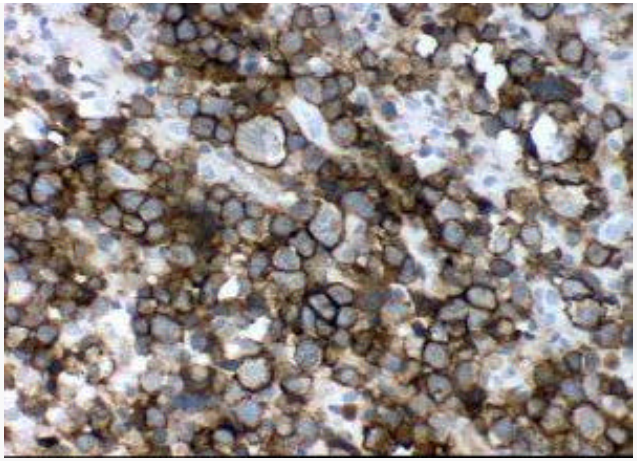

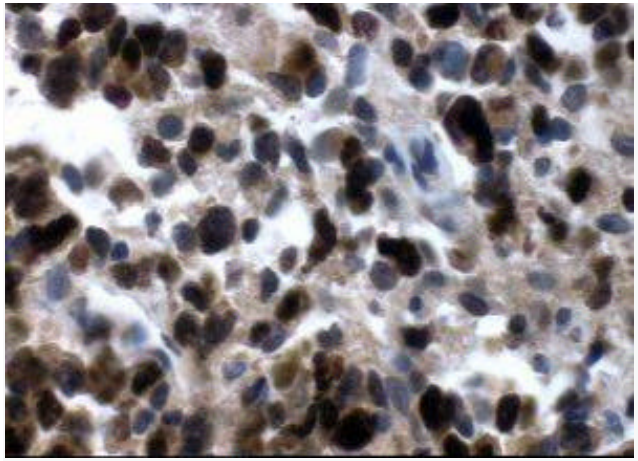

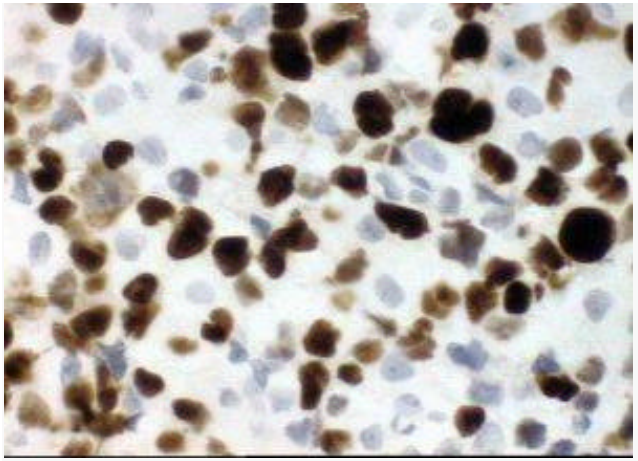

CONTENIDO

- Caso anterior
- Caso siguiente
- Título
- Presentación
- Imágenes
- Resumen
- Introducción
- Resultados
- Discusión
- Diagnóstico Final
- Referencias
- PDF

SEMINARIOS

LINFOMAS ANAPLÁSICOS: TRES CASOS CON DIVERSAS CARACTERÍSTICAS.

Marta M. Mayorga Fernández, Emilia Hernández Nieto, Irene González-Rodilla, Francisco Mazorra Macho, Fidel Fernández Fernández.

Departamento de Anatomía Patológica, Hospital Universitario Marques de Valdecilla. Santander, España.

IV-CVHAP 2001 SEMINARIO-CASOS - 034

Fecha recepción: 12/02/2001
Fecha publicación: 20/05/2001
Evaluación: Ver "Taller de Seminario de Casos"

RESUMEN

INTRODUCCIÓN: El linfoma anaplásico de células grandes es un linfoma poco frecuente en general, pero que hay que tener en cuenta como diagnostico diferencial en tumores indiferenciados. Estos linfomas morfológicamente, muchas veces, se parecen a carcinomas metastásicos por su manera de infiltrar el ganglio y por su morfología. Están caracterizados por un crecimiento difuso de células grandes, de características anómalas, no habituales, tanto morfológica como fenotípicamente. Presentamos tres casos de linfomas anaplásicos CD30 (Ki-1), dos de fenotipo T y uno de fenotipo B, este último dentro de un cuadro de inmunosupresión, no VIH.

CASO 1. Varón de 19 años, sin antecedentes de interés, no VIH, con síndrome general y adenopatías inguinales. Tiene elevada la LDH.

CASO 2 Varón de 83 años, no VIH, con un linfoma Hodgkin previo tratado con quimioterapia y que posteriormente comienza con un cuadro de poliadenopatías y deterioro general.

CASO 3. Varón de 65 años, no VIH, con masa pélvica. Como antecedentes personales destaca una artritis reumatoide en tratamiento con metotrexate.

CONCLUSIONES: En los linfomas anaplásicos hay dos picos de incidencia: uno en jóvenes adultos y otro en personas mayores. La positividad de la ALK, expresión de la t(2,5), parece que tiene significado pronostico. Muchas veces es necesario tipar el genotipo de estos tumores mediante biología molecular (PCR) ya que si bien la mayoría son de fenotipo T, este no siempre se expresa con inmunohistoquímica.

Palabras clave: linfomas anaplásicos | fenotipo | inmunohistoquímica | hematopatología

INTRODUCCIÓN

El linfoma anaplásico es un tumor maligno poco frecuente, pero que hay que tener en cuenta en el diagnostico diferencial con los tumores indiferenciados. Estos linfomas, en muchas ocasiones, simulan carcinomas metastásicos y enfermedad de Hodgkin, por su manera de infiltrar el ganglio linfático y por su morfología. Están caracterizados por un crecimiento difuso de células no habituales en los linfomas, grandes, anómalas tanto morfológica como fenotípicamente, de las cuales recientemente se han descrito hasta siete subtipos morfológicos. Estos, salvo la variante de células pequeñas, que parece más agresiva, no tienen relación con el pronóstico (1, 2). Presentamos tres casos de linfomas anaplásicos CD30 (Ki-1), uno de fenotipo T, otro "null" y otro de fenotipo B. Este ultimo relacionado con un cuadro de immunosupresión, no VIH.

Estos tres linfomas "anaplásicos", heterogéneos desde el punto de vista clínico, morfológico e inmunohistoquímico, nos sirven como excusa para comentar algunos aspectos de la evolución de la interpretación de esta entidad desde que Stein y cols la describieron en 1985, hasta la actualidad (3).

Estos autores, basándose en la reactividad al anticuerpo monoclonal Ki-1 (CD30) describieron un linfoma que incluyeron posteriormente en la clasificación de Kiel en 1998 y que lo dividieron en dos categorías, según su fenotipo: linfoma anaplásico B y linfoma anaplásico T. La Working Formulation, no usa todavía esta terminología de "anaplásico" y engloba estos linfomas dentro de la categoría de "linfomas inmunoblásticos de células grandes" (4).

Mason y colaboradores, en 1990, describieron una traslocación, la t(2;5) (p23;q35) distintiva de este tipo de linfomas (5), la cual da lugar a un gen quimérico, el

NMP/ALK (nucleofosmina / quinasa del linfoma anaplásico) que fue identificado por Morris y colaboradores en 1994 (6).

Pulford y colaboradores desarrollaron el anticuerpo ALK1, que reacciona con la proteína quimérica producida por el gen NPM / ALK (7). Este gen no está normalmente expresado en células linfoides y surge como consecuencia de la traslocación citada, de manera que produce dicha proteína aberrante. Parece que ésta, juega un papel en la génesis del linfoma, debido a las alteraciones a las que da lugar en la fosforilación celular (2).

RESULTADOS

CASO NÚMERO 1: Con HE se observó un ganglio linfático con estructura parcialmente conservada, con folículos linfoides hiperplásicos (Figura 1). Había infiltración en forma de nodulos y en el interior de los senos, por una población de células grandes (Figura 2), atípicas, de núcleos vesiculosos con nucleolo, con morfología, en ocasiones, "en herradura", y con citoplasma amplio, ligeramente basófilo (Figura 3). Las mitosis eran frecuentes y se veían células "momificadas" en vías de apoptosis (Figura 4).

Con el CD45, se observó positividad de membrana fundamentalmente en las células tumorales y más llamativa en los linfocitos pequeños que acompañaban a la lesión (Figura 5). No había expresión fenotípica del CD3 (pan T) ni del CD20 (Pan B) en las células tumorales, existiendo sin embargo positividad en las células acompañantes. Fueron negativos el CD15 y la citoqueratina. Existía positividad para EMA (Figura 6), CD30 (Ki-1) (Figura 7) y ALK (Figura 8) en las células neoplásicas. El índice proliferativo (Ki-67) era alto y la expresión de proteína p53 era baja.

CASO NÚMERO 2: Con HE se observó pérdida de casi la totalidad de la estructura ganglionar, con presencia en los senos y en otras áreas del ganglio de células morfológicamente similares a las del caso número 1, con menos cohesividad tumoral y más pleomorfismo (Figura 9) (Figura 10).

Con inmunohistoquímica se observó positividad intensa para el CD3 (PanT) (Figura 11). También expresaban CD30 (Figura 12) y ALK (Figura 13). El CD 15 y la citoqueratina fueron negativos. El EMA resultó positivo. El índice proliferativo era alto y la expresión de proteína p53 era baja.

CASO NÚMERO 3: Con HE se observó una proliferación difusa de células grandes, pleomórficas, algunas multinucleadas con disposición en

herradura, de características similares, morfológicamente, a las de los casos anteriores (Figura 14) (Figura 15).

Con inmunohistoquímica, el CD45 mostraba positividad de membrana en las células tumorales y más intensa en los linfocitos pequeños acompañantes (Figura 16), asimismo el CD3 (Pan T) fue negativo (Figura 17). Existía expresión fenotípica del CD20 (Pan B) (Figura 18) y en mayor grado del CD79a (Figura 19). La citoqueratina y el CD15 fueron negativos. El CD30 (Ki-1) resultó positivo (Figura 20) mientras que no se observó expresión del EMA y del ALK. Las células tumorales tenían un elevado índice proliferativo (Ki-67) cercano al 100% (Figura 21) y expresaban, en un elevado porcentaje, la proteína p53 (Figura 22).

En la Tabla 1 se resumen los datos clínico-patológicos más destacables de los tres casos. En la tabla 2 se resumen los resultados de las técnicas inmunohistoquímicas.

DIAGNÓSTICO FINAL

Los linfomas anaplásicos siguen siendo un gran grupo de tumores en el cual se engloban muchas lesiones que expresan marcadores leucocitarios comunes. A medida que van incorporándose nuevos marcadores inmunohistoquímicos y de biología molecular, se han ido reduciendo y homogeneizando en cuanto a fenotipo, clínica y pronóstico. Así, los "linfomas anaplásicos de fenotipo B" en la actualidad se han separado del grupo.

La cuestión es, si a partir de ahora debemos llamar linfomas anaplásicos, únicamente a aquellos que son ALK positivos, de fenotipo T o null, con expresión de CD30 y EMA, llamados por Benharroch "***ALKomas" o "linfomas ALK"*** (1, 2).

Linfomas anaplásicos T o Null primitivos sistémicos, que son los que mejor cumplen con el perfil comentado (CD30, EMA, T o Null, ALK o traslocación 2;5). En este grupo se encontrarían nuestros casos 1 y 2.

Linfomas anaplásicos T o Null primitivos cutáneos (CD30 y EMA positivos y ALK o t(2;5) usualmente negativos) (2).

DISCUSIÓN

Anteriormente, todo linfoma con ciertas características inmunofenotípicas (positividad para CD30 y EMA, con fenotipo T, Null o B y ausencia de expresión de CD15 y no asociación a virus de Epstein-Barr) (4), morfológicas (células grandes, polimorfas, con núcleos en "herradura") y clínicas (heterogéneas, frecuentemente extranodal, solían describirse en piel, hueso o tejidos blandos, etc) y con unos patrones de infiltración engañosos (por los sinusoides, "como un carcinoma", "como una histiocitosis maligna"), se etiquetaban como linfomas anaplásicos.

La idea de que los casos con fenotipo B debían separarse del grupo fue adelantada por los patólogos que intervinieron en la realización de la clasificación Real (8), basándose en hechos clínicos (no afectación cutánea preferentemente y heterogeneidad en cuanto a picos de incidencia de edad) e inmunohistoquímicos (a veces el CD30 es focal o parcheado, suele haber ausencia de marcadores citotóxicos casi siempre y la positividad para el EMA es variable según los casos). En general tienen un mal pronóstico al igual que otros linfomas de células grandes de fenotipo B (2).

Nuestros casos muestran morfología similar a la de un tumor maligno indiferenciado y pleomórfico. En todos ellos se ha descartado inmunohistoquímicamente, un carcinoma, la enfermedad de Hodgkin y un sarcoma. El fenotipo del caso 1 es "null", el 2 expresa el "T" y el tercero expresa el "B". Clínicamente uno de ellos había estado sometido a inmunosupresión (caso 3) (1).

En cuanto al tercer paciente, es de destacar la existencia de una artritis reumatoide tratada con metotrexate durante años. Ya en 1989 Weir y colaboradores describieron un aumento de la incidencia de linfomas en estos pacientes (9). Estos linfomas eran de fenotipo B y estaban relacionados con la presencia del Virus de Epstein-Barr. En nuestro caso, que también es de fenotipo B, el virus Epstein-Barr determinado por inmunohistoquímica resultó negativo. En 1992 Kingsmore y colaboradores también describieron dos casos de linfoma asociados a artritis reumatoide tratada con metotrexate (10).

Es decir, que tumores tan dispares en cuanto a morfología y clínica, tienen en común la expresión inmunohistoquímica del CD30. La ausencia de la traslocación t(2;5), determinada por la expresión de ALK, y la ausencia de positividad para el EMA, en estos linfomas de fenotipo B, justifican la separación (2), como ocurre en nuestro caso número 3. Los casos 1 y 2 razonablemente pueden encajarse en lo que actualmente se considera un linfoma anaplásico ya que tienen expresión fenotipica "Null" o "T" y positividad para EMA, CD30 y ALK.

Chang describió una distribución bimodal en cuanto a la edad de

aparición. Nuestros casos están comprendidos entre ambos picos, 19 y 83 años (2). En cuanto al tercero, de fenotipo B, la edad es intermedia (65 años).

El mantenimiento en el grupo de los linfomas anaplásicos de aquellos que inmunohistoquímicamente tienen fenotipos "null" se justifica por el hecho de que, prácticamente todos los linfomas anaplásicos null reordenan para receptores T con técnicas de PCR (entre el 88 y el 100% según las distintas publicaciones). Estos tumores además expresan marcadores citotóxicos (TIA-1, Granzmina B y Perforina) típicos de una población de células T (2).

Así y todo el grupo de linfomas anaplásicos T y Null aun pueden dividirse en dos subgrupos, clínica y biológicamente:

1. **Linfomas anaplásicos T o Null primitivos sistémicos**, que son los que mejor cumplen con el perfil comentado (CD30, EMA, T o Null, ALK o traslocación 2;5). En este grupo se encontrarían nuestros Casos 1 y 2.

2. **Linfomas anaplásicos T o Null primitivos cutáneos** (CD30 y EMA positivos y ALK o t(2;5) usualmente negativos) (2).

Los del grupo 1, sistémicos, pueden secundariamente infiltrar la piel, son muy agresivos, aunque responden bien a la quimioterapia, no tienden a la remisión completa y suelen ser de distribución bimodal en cuanto a la edad (jóvenes y adultos viejos). Mientras que los del grupo 2, cutáneos, generalmente se dan en adultos, están limitados a la piel, son de muy buen pronóstico, curso indolente y en ocasiones pueden remitir espontáneamente (2).

Parece razonable (Real, Who) (8, 11) contemplar a los linfomas anaplásicos T y "Null" con sus subgrupos, como una entidad bien sistematizada, con características propias, tanto clínicas como inmunofenotípicas y de la biología molecular.

NOTAS AL PIE DE PÁGINA

Correspondencia: Dra. Marta Mayorga Fernández. Departamento Anatomía Patológica, Hospital Universitario Marques de Valdecilla. Santander, España. mailto:apamfm@humv.es

REFERENCIAS

1. Benharroch D, Meguerian-Bedoyan Z, Lamant L, Amin C, Bruguieres L, Terrier-Lacombe MJ, Haralambieva E, Pulford K, Pileri S, Morris S, Mason DY, Delson G. ALK-positive lymphoma: a single disease with a broad spectrum of morphology. Blood 1998; 91: 2076-2084

2. Chan JKC. Anaplastic large cell lymphoma: Redefining its morphologic spectrum and importance of recognition of the ALK-positive subset. Advances in Anatomic Pathology 1998; 5: 281-313

3. Stein H, Mason DY, Gerdes J, O´Connor N, Wainscoat J, Pallensen G, Gatter K, Falini B, Delsol G, Lemke H, Schwarting R, Lennert K. The expresion of the Hodgkin´s disease associated antigen Ki-1 in reactive and neoplastic lymphoid tissue: Evidence that Reed-Sternberg cells and histiocytic malignancies are derived from activated lymphoid cells. Blood 1985; 66: 848-858

4. Warnke RA, Weiss LM, Chan JKC, Cleary ML, Dorfman RF. Atlas of tumor pathology (AFIP). Washington. Tumors of the lymph nodes and spleen. 3th serie. Fascicle 14: Chp. 5. Pg. 53-62

5. Mason DY, Bastard C, Rimokh R, Dastugue N, Huret JL, Kristofferson V, Magaud JP, Nezelof C, Tilly H, Vannier JP, Hemet J, Warnke R. CD30- positive large cell lymphomas ("Ki-1 lymphoma") are associated with a chromosomal traslocation involving 5q35. Br J Haematol 1990; 74: 161- 168

6. Morris SW, Kirstein MN, Valentine MB, Dittmer KG, Shapiro DN, Saltman DL, Look AT. Fusion of a kinase gene, ALK, to a nucleolar protein gene, NPM, in non-Hodgkin´s lymphoma. Science 1994; 263: 1281- 1284

7. Pulford K, Lamant L, Morris SW, Butler LH, Wood KM, Stroud DG, Mason DY. Detection of anaplastic lymphoma kinase (ALK) and nucleolar protein nucleophosmin (NPM)-ALK proteins in normal and neoplastic cells with the monoclonal antibody ALK1. Blood 1997; 89: 1394-1404

8. Harris NL, Jaffe ES, Stein H, Banks PM, Chan JK, Cleary ML, Delsol G, De Wolf-Peeters C, Falini B, Gatter KC. A revised European-American classification of lymphoid neoplasms: a proposal from the International Lymphoma Study Group. Blood 1994; 84: 1361-1392

9. Weir AB, Herrod HG, Lester EP, Holbert J. Diffuse large-cell lymphoma of B-cell origin and deficient T-cell function in a patient with rheumatoid arthritis. Arch Intern Med 1989; 149: 1688-1690

10. Kingmore SF, Hall BD, Allen NB, Rice JR, Caldwell DS. Association of methotrexat, rheumatoid arthritis and lymphoma: report of two cases and literature review. J Rheumatol 1992; 19: 1462-1465

11. Garcia-Cónde J, Matutes E, Piris MA, Reyes F. Sindromes linfoproliferativos. Madrid, Ed. Roche S.A. 1999. Pg. 1-16