CONTENIDO

- Caso anterior
- Caso siguiente
- Título preliminar
- Presentación
- Imágenes
- Resumen
- Introducción
- Resultados
- Discusión
- Diagnóstico
- Referencias
- PDF

SEMINARIOS

PRESENTACIÓN DE DOS CASOS DE ADENOCARCINOMA PULMONAR. OBJETOS DE DEBATE COMO ENTIDADES ANATOMOCLÍNICAS

Brandán Recalde, Eduardo; Senatore Paola; Ortiz Alejandra; Piccinin Adriana..

1ª Cátedra de Patología. Hospital Nacional de Clínicas. Universidad Nacional de Córdoba, Argentina.

IV-CVHAP 2001 SEMINARIO-CASOS - 020

Fecha recepción: 31/01/2001
Fecha publicación: 10/06/2001
Evaluación: Ver "Taller de Patología Broncopulmonar"

PRESENTACIÓN DEL CASO: HISTORIA CLÍNICA

Caso nº 1: Paciente de sexo masculino, de 40 años, fumador. Comenzó en Enero de 2000 con expectoración hemoptoica. En Marzo, presentó un episodio de dolor toráxico. Se realizó radiografía de tórax que mostró un derrame pleural que respondió al tratamiento. En el mes de Julio, nuevamente, presentó hemoptisis junto a disnea y pérdida de peso, por lo cual se realizó radiografía de tórax y TAC que mostraron una imagen tumoral en lóbulo superior izquierdo. Además, se solicitaron: centellograma óseo, TAC abdominal y cerebral y pruebas de función respiratoria. Fue sometido a una lobectomía superior izquierda, con consulta intraoperatoria que fue positiva (+) para carcinoma.

En la macroscopia, la pieza exhibió una lesión nodular, de bordes imprecisos, colorido blanquecino, con áreas de hemorragia, de 4,5 x 3 x 3 cm., se hallaba en contacto con la pleura.

Microscópicamente, se observó un adenocarcinoma poco diferenciado entremezclado con áreas de células fusadas, dispuestas en fascículos arremolinados, por sectores. (Figura 1) (Figura 2) (Figura 3) Se completó el estudio con inmunomarcación que fue francamente (+) para cóctel de CTK en ambos componentes, (Figura 4) VIM (+) en áreas fusocelulares (Figura 5) y EMA (+), focal, en estructuras glanduliformes. (Figura 6)

Caso nº 2: Paciente de sexo masculino de 55 años. Se presentó a la consulta con tos productiva, persistente y pérdida de peso. Se realizó una radiografía de tórax que mostró un infiltrado bilateral difuso, que fue interpretado como una neumopatía infecciosa y se lo medicó con antibióticos. No respondió al tratamiento. Entonces, se indicó una broncofibroscopia que reveló abundantes secreciones intrabronquiales y un lavado bronquial con citología negativa (-) para neoplasia. En la TAC se evidenció una imagen difusa, bilateral, junto con otra sólida, irregular, de 0,3 cm. de diámetro en lóbulo superior derecho. Se decidió someterlo a una biopsia a cielo abierto con consulta intraoperatoria que fue diferida.

En la macroscopia eran cuatro trozos de pulmón y pleura, los primeros al corte expresaron un aspecto multinodular.

En la microscopia, se evidenció un adenocarcinoma bien diferenciado, tipo bronquioloalveolar mucinoso multicéntrico. (Figura 7) (Figura 8) (Figura 9) (Figura 10) Los trozos de pleura estaban libres de lesión.

IMÁGENES

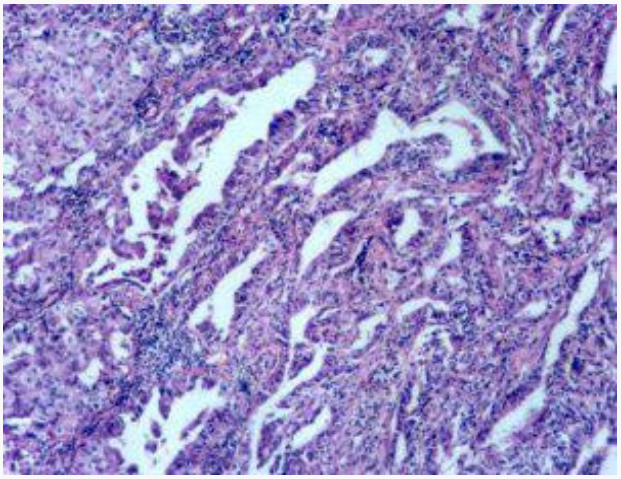

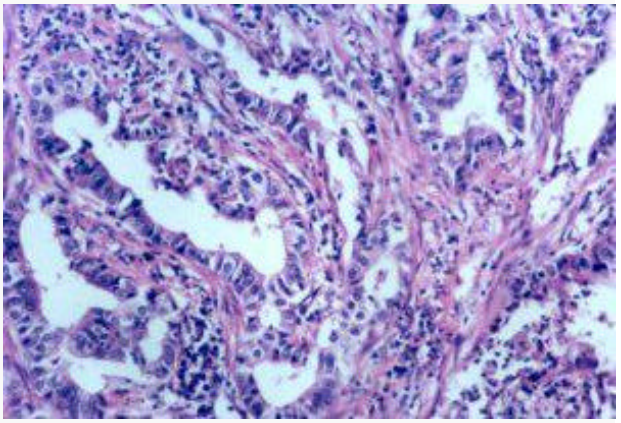

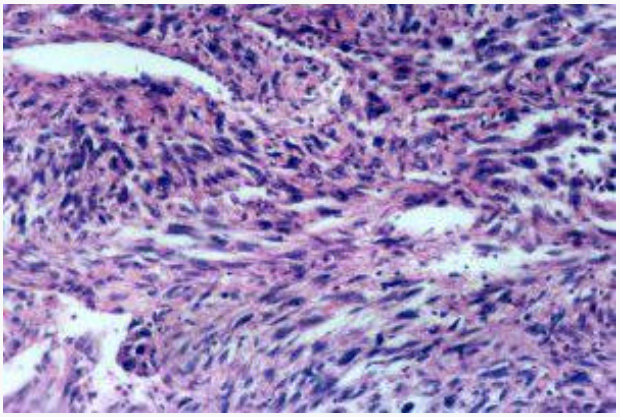

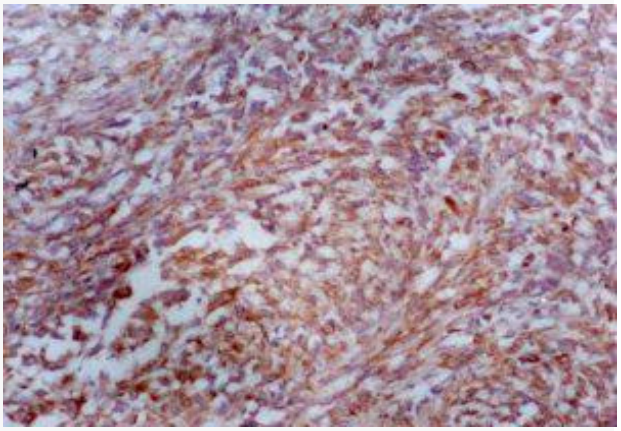

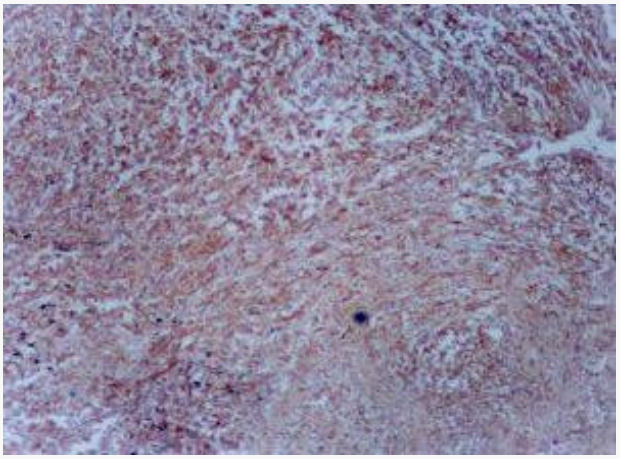

<< Caso 1

Caso 2 >>

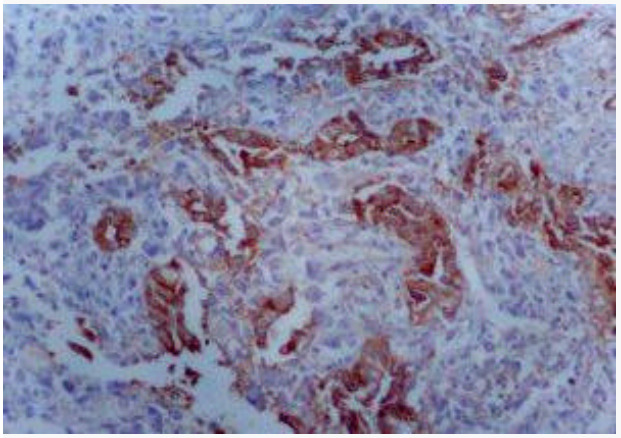

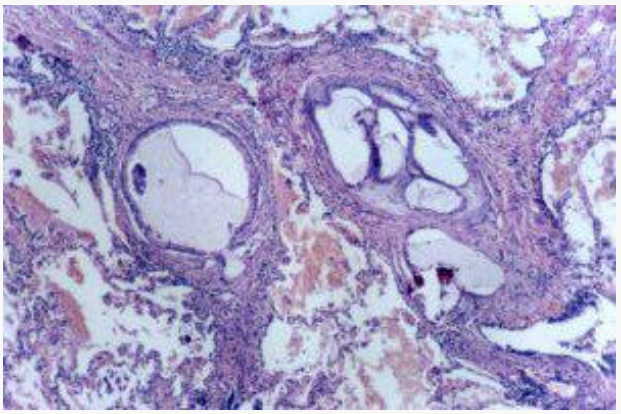

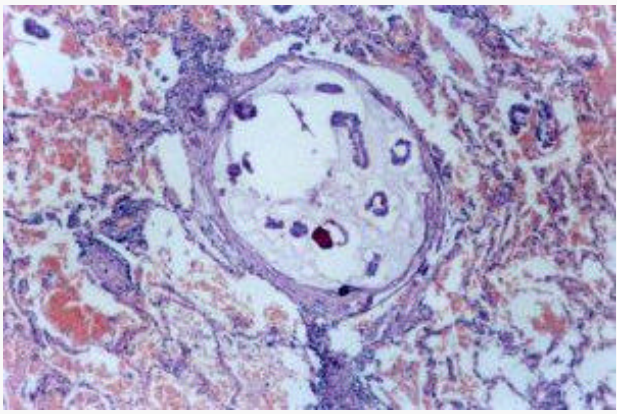

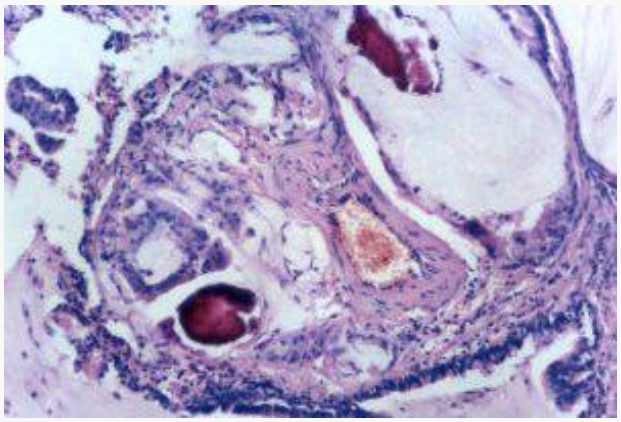

CONTENIDO

- Caso anterior
- Caso siguiente
- Título
- Presentación
- Imágenes
- Resumen
- Introducción
- Resultados
- Discusión
- Diagnóstico Final
- Referencias
- PDF

SEMINARIOS

PRESENTACIÓN DE DOS CASOS DE ADENOCARCINOMA PULMONAR. OBJETOS DE DEBATE COMO ENTIDADES ANATOMOCLÍNICAS

Brandán Recalde, Eduardo; Senatore Paola; Ortiz Alejandra; Piccinin Adriana..

1ª Cátedra de Patología. Hospital Nacional de Clínicas. Universidad Nacional de Córdoba, Argentina.

IV-CVHAP 2001 SEMINARIO-CASOS - 020

Fecha recepción: 31/01/2001
Fecha publicación: 10/06/2001
Evaluación: Ver "Taller de Patología Broncopulmonar"

RESUMEN

Caso nº 1: Varón de 40 años, fumador, que presentó hemoptisis, pérdida de peso y derrame pleural. La TAC reveló imagen tumoral en lóbulo superior izquierdo. Se recibió pieza quirúrgica de lobectomía superior que demostró una lesión nodular de 4,5x3x3 cm. Microscopia: adenocarcinoma poco diferenciado con células fusadas (tipo sarcomatoide). Se completó el estudio con técnicas de IHQ con los siguientes resultados: CTK (+) en componentes glanduliforme y fusocelular; VIM (+) en células fusadas; EMA (+) focal.

Caso nº 2: Varón de 55 años que consultó por tos persistente. La radiografía de tórax mostró un infiltrado bilateral difuso y una imagen de condensación de 0,3 cm de diámetro en lóbulo superior derecho. Se realizaron biopsias en cuña de lóbulos

superior y medio derechos. La microscopia reveló un adenocarcimoma invasor bien diferenciado tipo bronquioloalveolar mucinoso, de expresión multicéntrica.

Discusión: Los carcinomas pulmonares con patrón fusocelular representan el 0,3% de todos los tumores pulmonares y pueden presentarse en forma pura o combinados con otros subtipos histomorfológicos. La clasificación de la OMS resulta confusa a la hora de definirlos ya que solo están considerados como una variante del carcinoma escamoso. Sin embargo y a pesar de haber sido descrito por primera vez de tal forma, el patrón de células fusadas de origen epitelial aparece frecuentemente combinado con el adenocarcinoma poco diferenciado constituyendo la llamada "variante pleomórfica" de adenocarcinoma pulmonar. El componente fusocelular puede presentarse entremezclado con el elemento glandular o puede aparecer netamente separado del mismo. Cabe señalar que si bien las características citológicas con la tinción de HE son concluyentes, al momento del diagnóstico diferencial es dable realizar IHQ para distinguirlos de los carcinosarcomas sin elementos heterólogos y del mesotelioma maligno, en los casos con afectación pleural. Respecto al carcinoma bronquiloalveolar, tradicionalmente se ha discutido el diagnóstico diferencial con los adenocarcinomas papilares de pulmón. Si bien existe una superposición de características morfológicas entre ambos, ante la presencia de un tumor no mucinoso papilar, deben buscarse minuciosamente la presencia destrucción del parénquima pulmonar, atipia nuclear y necrosis, para diferenciarlos. El aspecto más sobresaliente de dicha diferenciación radica en el pronóstico ya que, mientras el carcinoma papilar es de evolución tórpida, con una sobrevida de 22% a los 5 años, el carcinoma bronquioloalveolar es de lenta evolución y baja capacidad metastatizante.

Palabras clave: adenocarcinoma | bronquioloalveolar | pulmón

INTRODUCCIÓN

La clasificación de los carcinomas con patrón fusocelular ha sido objeto de controversia en Patología a lo largo de los años. A nivel de los tumores pulmonares, clásicamente se los describió como una variante de carcinoma escamoso con un componente fusocelular neoplásico, derivado de éste (1-3). Posteriormente se reconoció que las células fusadas aparecían combinadas con otros subtipos morfológicos de linaje epitelial, como adenocarcinoma, y la OMS los clasificó dentro de los tumores pleomórficos, de acuerdo al patrón mejor diferenciado (adenocarcinoma pleomórfico con células fusadas) (2, 4, 5).

Clínicamente, son tumores de ubicación periférica, que se presentan en el sexo masculino, en edades avanzadas y con el antecedente de tabaquismo en la mayor parte de los casos. El pronóstico es pobre, con una sobrevida que en las distintas series alcanza el 10% a los 5 años (1, 2, 4). Por otro lado, el carcinoma bronquioloalveolar representó un subtipo distintivo de adenocarcinoma pulmonar,

compuesto por células cilíndricas que crecen sobre las paredes alveolares en un patrón papilar, sin afectar la arquitectura pulmonar y que pueden o no ser mucosecretantes. Representan el 1% al 5% de los carcinomas pulmonares y se caracterizan clínicamente por la escasez de sintomatología. Son más frecuentes en mujeres y sin antecedente de tabaquismo (8).

Han existido continuas discusiones acerca de su diagnóstico diferencial con el adenocarcinoma papilar, ya que muchos autores han considerado a éste último como una variante del carcinoma bronquioloalveolar (8, 9). La OMS define al adenocarcinoma papilar como una "variante de adenocarcinoma con predominancia de estructuras papilares", lo cual resulta confuso, ya que el carcinoma bronquioloalveolar también muestra una prominente arquitectura papilar (10). Existe, además, una superposición de otras características histológicas entre ambos tumores como son la presencia de cuerpos de psammoma o de inclusiones intranucleares. Solamente la atipia nuclear, la necrosis, y la destrucción del parénquima pulmonar hacen el diagnóstico diferencial histomorfológico (9, 11).

RESULTADOS

Caso nº 1: En la macroscopia, la pieza exhibió una lesión nodular, de bordes imprecisos, colorido blanquecino, con áreas de hemorragia, de 4,5 x 3 x 3 cm., se hallaba en contacto con la pleura.

Microscópicamente, se observó un adenocarcinoma poco diferenciado entremezclado con áreas de células fusadas, dispuestas en fascículos arremolinados, por sectores. (Figura 1) (Figura 2) (Figura 3) Se completó el estudio con inmunomarcación que fue francamente (+) para cóctel de CTK en ambos componentes, (Figura 4) VIM (+) en áreas fusocelulares (Figura 5) y EMA (+), focal, en estructuras glanduliformes. (Figura 6)

Caso nº 2: En la macroscopia eran cuatro trozos de pulmón y pleura, los primeros al corte expresaron un aspecto multinodular.

En la microscopia, se evidenció un adenocarcinoma bien diferenciado, tipo bronquioloalveolar mucinoso multicéntrico. (Figura 7) (Figura 8) (Figura 9) (Figura 10) Los trozos de pleura estaban libres de lesión.

DIAGNÓSTICO FINAL

Caso 1: ADENOCARCINOMA PULMONAR CON ÁREAS FUSOCELULARES.

Caso 2: ADENOCARCINOMA PULMONAR BIEN DIFERENCIADO, TIPO BRONQUIOALVEOLAR MUCINOSO MULTICÉNTRICO.

DISCUSIÓN

Presentamos dos casos recientes, de nuestro laboratorio, de neoplasias pulmonares que en la literatura resultan confusamente definidos y largamente discutidos desde el punto de vista de su clasificación morfológica. Los carcinomas con células fusadas han sido objeto de numerosas publicaciones que intentaron tipificar el componente fusocelular. Algunos autores han considerado que éste podría derivar de la transformación de células mesenquimales inmaduras en células epiteliales (6), otros opinan que se trataría de la transformación sarcomatosa de células epiteliales (7). Sin embargo, creemos que no hay dudas acerca del origen epitelial de las células fusadas: con la tinción de H-E pueden observarse las características que sugieren su diferenciación escamosa, células fusadas regordetas con núcleos vesiculosos y que se hallan próximos o entremezclados con el componente carcinomatoso (1). Además, tanto la inmunohistoquímica como la H-E han contribuido a su tipificación histogenética .

Con respecto al carcinoma bronquioloalveolar, los datos en las distintas series sugieren que su historia natural es muy diferente al adenocarcinoma papilar, por lo cual deben ser considerados como entidades diferentes, a pesar de compartir similitudes en su presentación clínica y en su morfología. Así, la sobrevida a los 5 años en el carcinoma bronquioloalveolar varía entre 38% y 90%, en tanto que en el mismo periodo y para el mismo estadio, varía entre 22% y 39% para el adenocarcinoma papilar (4).

Por último, debe recordarse que algunos carcinomas pulmonares, pueden expresar un patrón “tipo” carcinoma bronquioloalveolar en áreas periféricas. Por lo tanto, en las piezas quirúrgicas debería hacerse un muestreo generoso del tumor a fin de descartar la presencia de destrucción del parénquima pulmonar, necrosis y atipia citológica marcada, los cuales resultan indicadores morfológicos de adenocarcinoma papilar.

NOTAS AL PIE DE PÁGINA

Correspondencia: Eduardo Brandán Recalde. 1ª Cátedra de Patología. Hospital Nacional de Clínicas. Universidad Nacional de Córdoba, Argentina. mailto:joverclos@arnet.com.ar

REFERENCIAS

1. Kazuhiro, M; Masanobu, K.. Spindle Cell Carcinoma of the Lung. A Clinicopathologic Study of three cases. Cancer 1991; 67: 2361- 2367.

2. Fishback, N; Travis, W; Moran, C; Guinee, D; McCarthy, W; Koss, M.. Pleomorphic Carcinoma of the Lung. A Clinicopathologic Correlation of 78 cases. Cancer 1994; 73: 2936- 2945.

3. Cagle, P; Alpert, L; Carmona, P.. Peripheral Biphasic Adenocarcinoma of the Lung: Light Microscopic and Immunohistochemical findings. Human Pathology 1992; 23 (2):197- 200.

4. Colby, T; Koss, M; Travis, W.. Atlas of tumor pathology of the Lower Respiratory Tract. 3ª Serie. Fascicle 13. AFIP, 1995. 259- 278.

5. Histologyc typing of Lung Tumors. International Histologyc Classification of tumors. Ed. 3. WHO.1999.

6. Hiroshima, K; Ishibashi, M; Ohwada, H; Kawano, Y; Mizutani, F; Hayashi, Y.. A case of adenocarcinoma of the lung with a spindle cell component. Acta Pathol Jpn 1992; 42 (11): 841- 846.

7. Hirai, T; Kamiyoshihara, M; Kawashima, O; Endo, K; Macshima, A; Morishita, T..So-called carcinosarcoma of the lung: A case report. Kyobu Geka 1996; 49 (2):159- 162.

8. Colby, T; Koss, M; Travis, W.. Atlas of tumor pathology of the Lower Respiratory Tract. 3ª Serie. Fascicle 13. AFIP, 1995. 203- 234.

9. Silver, S; Askin, F..True Papillary Carcinoma of the Lung. The American J. Surgical Pathology 1997; 21 (1):43- 51.

10. Histologic Typing of Lung Tumors. International Histologic Classification of tumors. Ed. 3. WHO,1999.

11. Holst, V; Finkelstein, S; Yousem, S.. Bronchioloalveolar Adenocarcinoma of the Lung. Monoclonal origin for multifocal disease. The American J. Surgical Pathology 1998; 22 (11): 1343- 1350.