CONTENIDO

- Abstract
- PDF
- Comentarios

- Título
- Resumen
- Introducción
- Material
- Resultados
- Discusión
- Conclusiones
- Referencias
- Imágenes

POSTERS

TIMOMA CERVICAL (ECTÓPICO), RICO EN LINFOCITOS. INMUNOHISTOQUÍMICA Y MICROSCOPIA DE ALTA RESOLUCIÓN.

Góngora Jara, Hugo; Diconca, Jorge; Hliba, Ernesto; Ortiz, Susana.

Cátedra de Patología del Instituto Universitario de Ciencias de la Salud Fundación H. A. Barceló - La Rioja. I Cátedra de Patología F. C. M. ; Cátedra de Patología F. Cs. Qs. - H. N. C. U. N. C. - Córdoba y Clínica ERI. La Rioja, Argentina.

IV-CVHAP 2001 PÓSTER-E - 120

Fecha recepción: 16/02/2001
Fecha publicación: 27/04/2001
Evaluación: Ver "Taller de Cabeza y Cuello"

RESUMEN

INTRODUCCIÓN: Los timomas son tumores de células epiteliales tímicas, independientemente del número de linfocitos acompañantes. La localización usual es el mediastino anterosuperior; además se han descrito en el cuello, glándula tiroides, hilio pulmonar o intrapulmonar. Radiográfica y Tomográficamente es lobulado. La PAAF ha sido usada con éxito para el diagnóstico al observar la población de células epiteliales y linfocitos.

MATERIAL Y MÉTODO: Varón de 27 años de edad que consulta por disfagia progresiva y disnea en posición de decúbito dorsal de dos años de evolución. Se realizó excéresis de pieza quirúrgica de tumor de cuello de 6x5x5 cm. Al corte es sólido, blanquecino, rodeado de fina cápsula. Se realiza citología sobre improntas coloreadas con Hematoxilina-Eosina y procesamiento de rutina para coloraciones con Hematoxilina-Eosina e Inmunomarcación así como para Microscopía Óptica de Alta Resolución.

RESULTADOS: Citología intraoperatoria: Se observaron numerosos linfocitos, con algunas células de núcleos vesiculosos y ligeramente elongados. Resultado intraoperatorio: Compatible con Timoma o Linfoma. Histopatología: Células linfoides distribuidas difusamente, demarcadas por tractos de fibrosis y otras células de mayor diámetro. Cápsula indemne. Resultado: Compatible con timoma ectópico cervical rico en linfocitos. Inmunohistoquímica: Citokeratina confirma el diagnóstico, observándose en MOAR las características de células epiteliales tímicas.

CONCLUSIONES: Se comunica el caso para tenerlo en cuenta en diagnósticos diferenciales de PAAF de tumores de cuello; en general los de localización intratiroidea son confundidos con tiroiditis de Hashimoto y otros cervicales con linfomas. El estudio histopatológico diferido, teniendo en cuenta el patrón morfológico no debería llevar dificultad diagnóstica.

Palabras clave: timoma | ectópico | cervical | rico en linfocitos | MOAR | alta resolución | HRLM

IMÁGENES

Fig. 1.

Fig. 2.

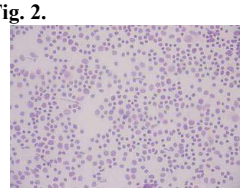

Fig. 3.

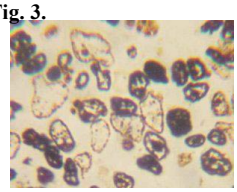

Fig. 12.

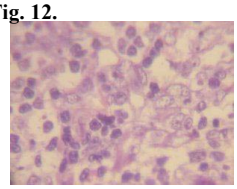

Fig. 13.

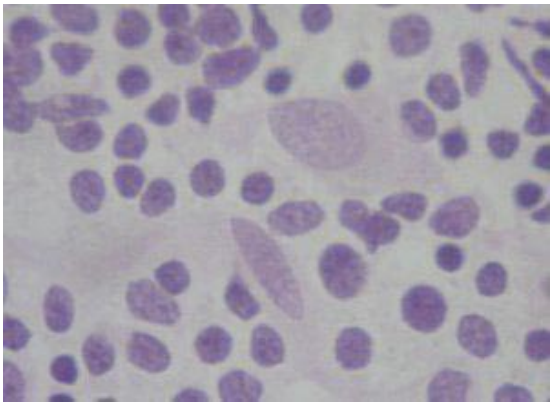

Figura 4

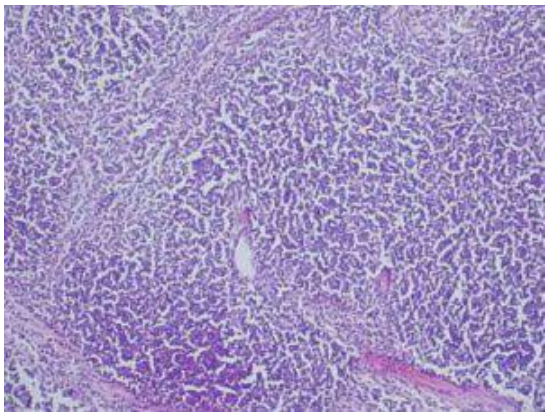

Figura 5

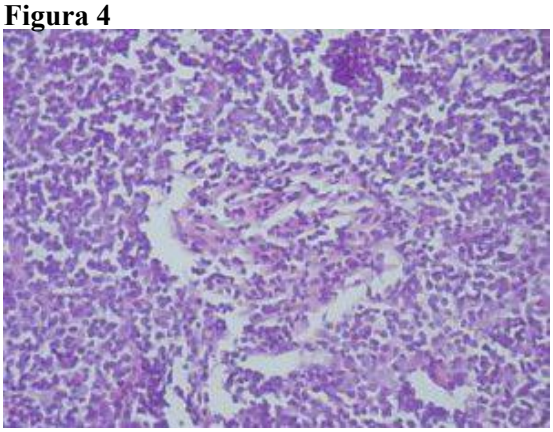

Figura 6

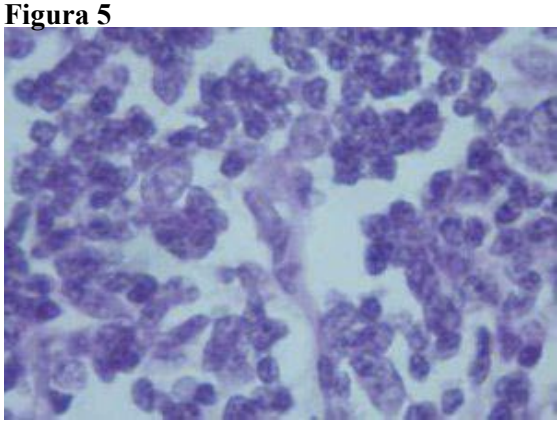

Figura 7

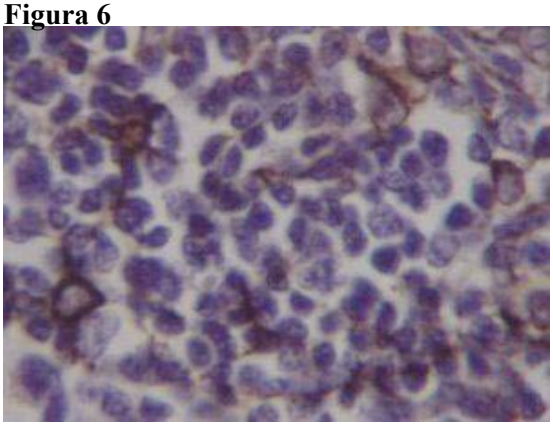

Figura 8

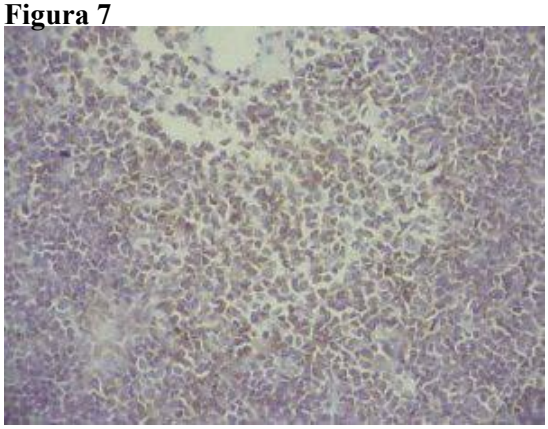

Figura 9

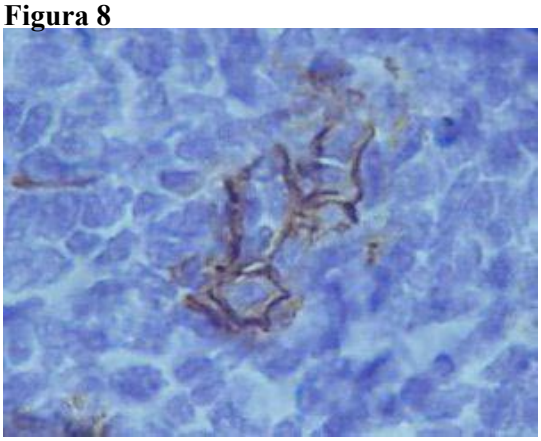

Figura 10

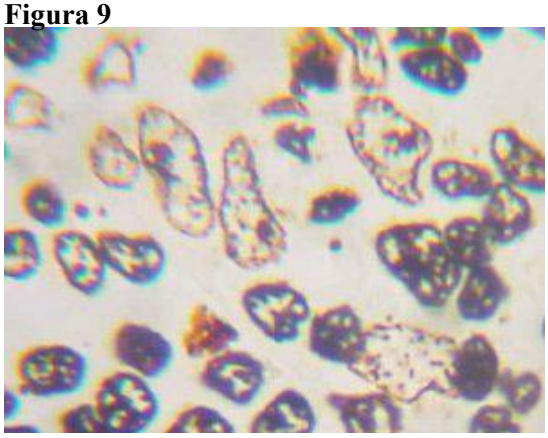

Figura 11

INTRODUCCIÓN

Los timomas son tumores de células epiteliales tímicas, independientemente del número de linfocitos acompañantes. La localización usual es el mediastino anterosuperior (aunque puede localizarse en otras zonas de mediastino); además se han descrito localizaciones ectópicas en el cuello (1), glándula tiroides (2), hilio pulmonar o intrapulmonar. La mayoría de estos tumores son benignos y encapsulados. La infiltración macroscópica y aún microscópica ha sido reconocida como uno de los factores pronóstico más importantes. Las metástasis a distancia son excepcionales. Los estudios de Radiografía y Tomografía muestran que es una lesión lobulada.

Las características histológicas muy diversas han sido ampliamente ilustradas por Rosai y Chan (3). Presentamos un caso de localización en cuello, con las características de la variante de timoma predominantemente linfocítico. En los casos de timoma ectópico el estudio histopatológico muestra características idénticas a los de localización mediastinal (3).

La PAAF ha sido usada con éxito para el diagnóstico; al observar la población de células epiteliales y linfocitos. En el caso que presentamos, se realizó estudio de citología intraoperatoria obtenida por impronta, el cual permitió sugerir el diagnóstico de timoma cervical ectópico.

En casos de duda el estudio histopatológico permite visualizar las células epiteliales tímicas. El estudio de inmunomarcación con Citokeratina, las resalta de la población linfocitaria con máxima claridad, no habiendo posibilidad de objetar el diagnóstico.

MATERIAL Y MÉTODOS

Paciente y Métodos: Varón de 27 años de edad que consulta por disfagia progresiva y disnea en posición de decúbito dorsal de dos años de evolución. Se realizó exéresis de pieza quirúrgica de tumor de cuello a través de incisión transversal en tercio inferior del cuello **(Figura 1)**.

La lesión tumoral mide 6x5x5 cm, de superficie externa ligeramente polilobulada, rodeada de tejido conectivo que deja traslucir vasos sanguíneos. Al corte es de consistencia elástica, aspecto sólido, colorido blanquecino con demarcación sutil de lobulaciones, y rodeado de fina cápsula **(Figura 2)**.

Se realizó citología intraoperatoria sobre improntas coloreadas con Hematoxilina-Eosina, y posteriormente procesamiento de rutina con inclusión en parafina y secciones coloreadas con H-E.

Se obtuvieron cortes para Inmunomarcación y una pequeña muestra fue elegida para ser desparafinada, f ijada en glutaraldehído-buffer collidina (Fijador de Karnovsky), y refijada en tetróxido de Osmio. Luego fue incluida en resinas epóxicas. Se obtuvieron cortes de aproximadamente 1 micra de espesor para obtener imágenes de alta resolución al microscopio óptico (Microscopía Óptica de Alta Resolución -M.O.A.R); o siglas en inglés HRLM (High Resolution Light Microscopy). Dichos cortes se colorearon con Azul de Toluidina y Fucsina Básica y otras con Metenamina de Plata .

RESULTADOS

CITOLOGÍA INTRAOPERATORIA: La imagen panorámica permitió observar numerosos linfocitos, con algunas células interpuestas de núcleos mas grandes y ligeramente elongados **(Figura 3)**, con un mayor aumento se destaca la presencia de estas últimas células, de núcleo vesiculoso, ligeramente fusiforme y moderada cantidad de citoplasma **(Figura 4)** Resultado intraoperatorio: Compatible con Timoma. Se plantea diagnóstico diferencial con Linfoma.

HISTOPATOLOGÍA: Células linfoides distribuidas difusamente, demarcadas por tractos de fibrosis, con ligera conformación reminiscente de lobulillos **(Figura 5)**, advirtiéndose focos de diferenciación medular timica, con escasos linfocitos y células de tipo epitelial **(Figura 6)**. En el resto de las áreas las células de mayor diámetro atribuibles con células epiteliales tímicas (reticuloepiteliales) estaban más dispersas y se las distinguía por su mayor diámetro **(Figura 7)**. La cápsula se observó indemne en toda su extensión. Resultado: Compatible con timoma ectópico cervical rico en linfocitos (Predominantemente cortical).

INMUNOHISTOQUÍMICA: Se realizó inmunomarcación con Citokeratina (CTK), que permitió ver con mayor definición y evidencia las células reticuloepiteliales tímicas **(Figura 8)**, por lo que se confirma el diagnóstico. Además se obtuvo positividad para CD 3 (PanT) descripta en zonas de diferenciación medular **(Figura 9)** y CD20 en las denominadas "células asteroides" **(Figura 10)**, MOAR (HRLM): Con la impregnación Argéntica es posible distinguir con toda claridad los detalles morfológicos nucleares de las células reticuloepiteliales tímicas, los cuales son vesiculosos y con nucléolos evidentes; y de los linfocitos **(Figura 11** y **Figura 12)**. Con la coloración de Fucsina-Toluidina se destacan mayores detalles citoplasmáticos de las primeras, con formación de "redes" **(Figura 13)**.

DISCUSIÓN

Las características histológicas muy diversas han sido ampliamente ilustradas por Rosai y Chan (3). Presentamos un caso de localización en cuello, con las características de la variante de timoma predominantemente linfocítico. En los casos de timoma ectópico el estudio histopatológico muestra características idénticas a los de localización mediastínica (3).La PAAF ha sido usada con éxito para el diagnóstico; al observar la población de células epiteliales y linfocitos. En el caso que presentamos, se realizó estudio de citología intraoperatoria obtenida por impronta, el cual permitió sugerir el diagnóstico de timoma cervical ectópico.

Se ha descrito inmunomarcación positiva para CD 3 (PanT) en zonas de diferenciación medular y CD20 en las denominadas "células asteroides", de origen incierto (4,5).

Se comunica la presentación de esta variante para tenerlo en cuenta en diagnósticos diferenciales de PAAF de tumores de cuello; ya que en general los de localización intratiroidea son confundidos con tiroiditis de Hashimoto (2) y otros cervicales con linfomas (5), en especial linfomas No Hodgkin linfoblásticos.

El estudio histopatológico permite observar tabiques conectivos con ligera conformación reminiscente de lobulillos tímicos.

Además se pueden visualizar las características células epiteliales tímicas, observadas con una mayor definición y resolución por medio de la técnica de H.R.L.M. (M.O.A.R.), dadas las características de fijación, inclusión y espesor de los cortes (una micra aprox.), la cual supera a las técnicas convencionales o de rutina. En caso de duda, la Inmunomarcación con Citokeratina, las resalta de la población linfocitaria con máxima claridad.

CONCLUSIONES

El estudio citológico muestra una morfología dual; con células epiteliales de núcleos ovales o fusiformes, vesiculosos, con citoplasma definido y de células de la población linfocitaria.

El estudio histopatológico con la conformación "lobulillar" timica, es idéntica a las de timomas mediastinales y no debería llevar dificultad diagnóstica.

El estudio de HRLM ilustra con mayor definición los detalles morfológicos de las células epiteliales tímicas así como de los linfocitos; y la Inmunomarcación con Citokeratina, las resalta de la población linfocitaria con máxima claridad, no habiendo posibilidad de objetar el diagnóstico.

NOTAS AL PIE DE PÁGINA:

Correspondencia: Dr. Hugo Góngora Jara. Cátedra de Patología del Instituto Universitario de Ciencias de la Salud, Fundación H. A. Barceló - La Rioja, Argentina.
mailto:hgongora@latinmail.com

REFERENCIAS

1. Jung JI, Kim HH, Park SH, Lee YS. Malignant ectopic thymoma in the neck: a case report. Am J Neuroradiol 1999; 20(9):1747-9.

2. Miller WT Jr, Gefter WB, Miller WT. Thymoma mimicking a thyroid mass. Radiology 1992; 184:75-63.

3. Chan JK, Rosai J. Tumors of the neck showing thymic or related branchial pouch differentiation: a unifying concept. Hum Pathol 1991; 22(4):349-67.

4. Rosai J. Mediastinum. Ackerman´s Surgical Pathology. Mosby. 8th Ed. St. Louis Missouri. 1995; 442-463. Chapter 8.

5. Sternberg S. Mediastinum. Diagnostic Surgical Pathology. Lippincott Williams and Wilkins. Third Ed. CD-ROM. Chapter 28.