CONTENIDO

Abstract
PDF
Comentarios
Título
Resumen
Introducción
Material
Resultados
Discusión
Conclusiones
Referencias
Imágenes

POSTERS

CISTOADENOMA SEROSO MICROQUÍSTICO MULTICÉNTRICO ASOCIADO A NEOPLASIA ENDOCRINA PANCREÁTICA: UNA ASOCIACION EXCEPCIONAL.

Eloy Rivas Infante, Carolina Ibarrola de Andrés, Anastasio Serrano Egea, Claudio Ballestín Carcavilla, Francisco Colina Ruiz-Delgado.

Hospital Universitario 12 de Octubre. Madrid, España.

IV-CVHAP 2001 PÓSTER-E - 111

Fecha recepción: 15/02/2001
Fecha publicación: 22/04/2001
Evaluación: Ver "Taller de Patología Gastrointestinal"

RESUMEN

El cistoadenoma seroso microquístico (CSM) de páncreas es un tumor muy infrecuente que representa únicamente 1-2% de los tumores pancreáticos exocrinos. Se han descrito casos aislados de multicentricidad y de asociación con otros tumores pancreáticos. Presentamos este caso por la excepcional coincidencia de estas dos circunstancias en un mismo paciente.

MATERIAL Y MÉTODOS: Mujer de 74 años que presenta un síndrome constitucional, poliartralgia reumática, anemia microcítica y síndrome depresivo. El estudio analítico demuestra elevación de la Ca 19.9 y de la Ca 125. El CT revela una masa heterogénea de 3 cm en la cola del páncreas. Se realiza pancreatectomía distal mas esplenectomía.

RESULTADOS: Macroscópicamente se observó una lesión esponjosa bien delimitada de 2.5x 2.3 cm en cola de páncreas. Histológicamente correspondía a una lesión multiloculada compuesta por múltiples quistes pequeños separados por delgados septos fibrosos y revestidos por una capa única de células cúbicas o aplanadas, con citoplasmas claros y núcleos redondos centrales. A 0.5 cm de esta tumoración se identificó un segundo CSM de 0.3 cm, sin conexión alguna con el primero. Además, en la periferia de la tumoración principal se objetivaba otra neoplasia de 0.4 cm, de patrón trabecular y cribiforme, clasificada como microadenoma endocrino pancreático. Inmunohistoquímicamente demostraba producción de glucagón, VIP, polipéptido pancreático y somatostatina.

CONCLUSIÓN: El CSM es un tumor raro, de presentación habitualmente en mujeres entre la 5ª-6ª década y de localización pancreática distal. Tiene un pronóstico bueno siendo excepcional su comportamiento maligno. La multicentricidad es infrecuente y no modifica el pronóstico. La presencia en nuestro caso de un segundo nódulo de pequeño tamaño muy próximo al CSM principal, apoyaría la hipótesis de un origen multicéntrico por crecimiento y confluencia de múltiples quistes

pequeños solitarios. En raras ocasiones se han descrito, como en nuestro caso CSM asociados a otros tumores pancreáticos, siendo los de tipo endocrino los más frecuentes. Aunque desconocemos el verdadero significado de esta asociación es posible especular sobre la posibilidad de un origen común a partir de una célula madre ductulillar multipotencial.

Palabras clave: cistoadenoma seroso | cistoadenoma microquístico | cistoadenoma multicéntrico | páncreas, neoplas endocrina pancreátic

IMÁGENES

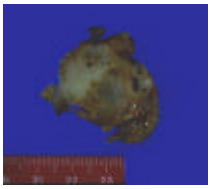

ig. 1.

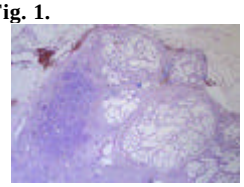

ig. 2.

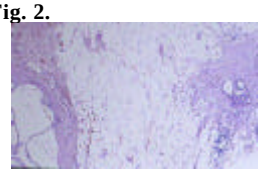

ig. 3.

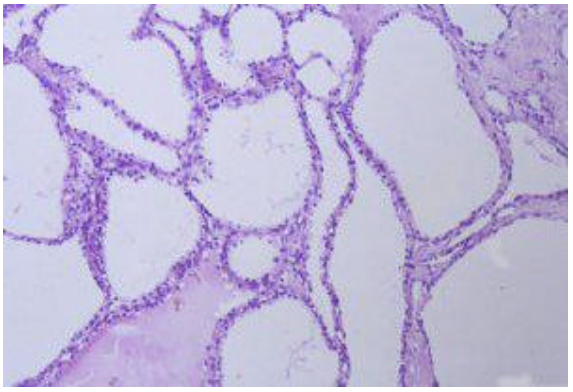

Figura 4

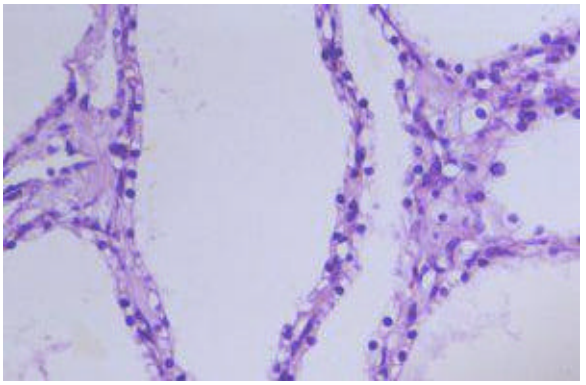

Figura 5

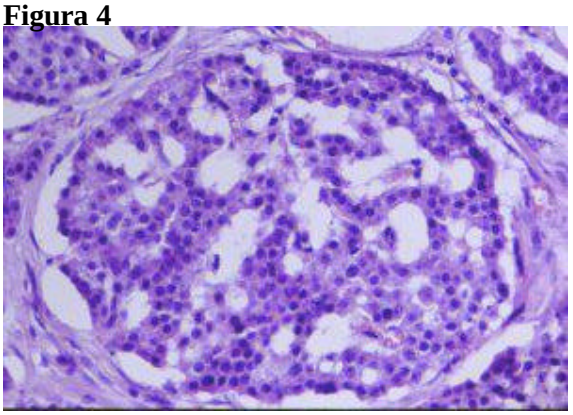

Figura 6

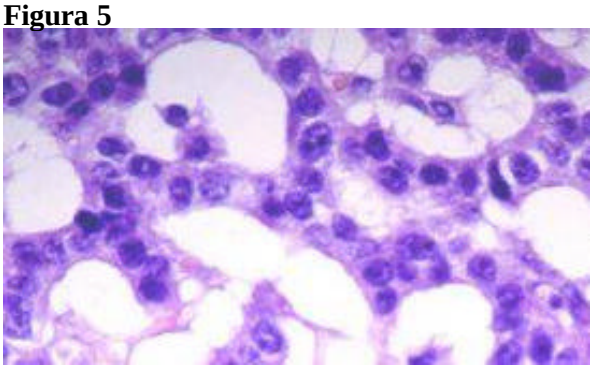

Figura 7

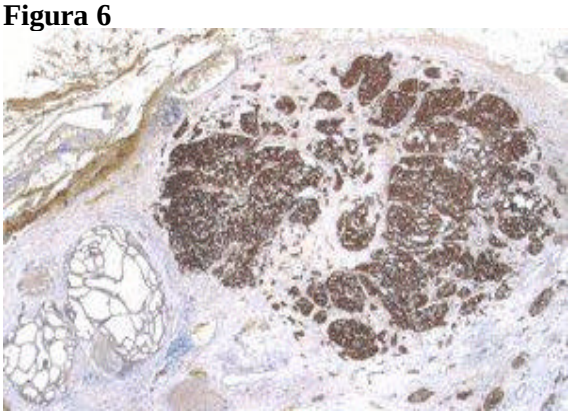

Figura 8

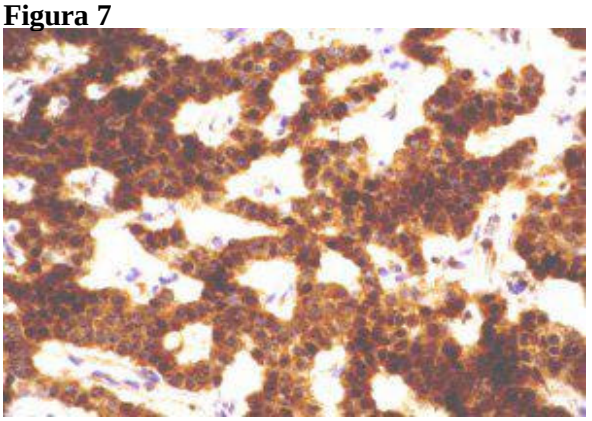

Figura 9

INTRODUCCIÓN

El cistoadenoma seroso microquístico (CSM) de páncreas es un tumor muy infrecuente que representa únicamente 1-2% de los tumores pancreáticos exocrinos. Se han descrito casos aislados de multicentricidad y de asociación con otros tumores pancreáticos. Presentamos este caso por la excepcional coincidencia de estas dos circunstancias en un mismo paciente.

MATERIAL Y MÉTODOS

Mujer de 74 años que presenta un síndrome constitucional, poliartralgia reumática, anemia microcítica y síndrome depresivo. El estudio analítico demuestra elevación de la Ca 19.9 y de la Ca 125. El CT revela una masa heterogénea de 3 cm en la cola del páncreas. Se realiza pancreatectomía distal más esplenectomía.

RESULTADOS

Macroscópicamente se observó una lesión esponjosa, de coloración grisácea, bien delimitada y de 2.5x 2.3 cm de tamaño situada en cola de páncreas (Figura 1).

Histológicamente correspondía a una lesión multiloculada que mostraba una zona estrellada fibrosa central alrededor de la cual se disponían múltiples quistes pequeños (<0,2 cm) alternando ocasionalmente con quistes de mayor tamaño (Figura 4). Estos quistes presentaban una pared fina, y estaban separados entre sí por delgados septos fibrosos. Su revestimiento interno estaba compuesto por una capa única de células cúbicas o aplanadas, con citoplasmas claros y núcleos redondos centrales, sin atipias ni mitosis (Figura 5). El citoplasma de estas células se teñía fuertemente con PAS, siendo negativo para PAS-Diastasa y Azul Alcian, demostrando así la presencia de un alto contenido de glucógeno. En ocasiones el estroma era más grueso e incluía agregados linfoides, vasos, nervios e incluso algún acini o islote pancreático atrapado. A 0.5 cm de esta tumoración principal se identificó un segundo CSM de 0.3 cm, sin conexión alguna con el primero (Figura 3). Además, en la periferia del primer CMS se objetivaba otra neoplasia de 0.4 cm, de patrón trabecular y cribiforme (Figura 2 y Figura 6), compuesta por células cúbicas, con citoplasmas ligeramente basófilos y granulares, y núcleos redondos con nucleolo pequeño y sin atipia (Figura 7). Se clasificó como microadenoma endocrino pancreático. Inmunohistoquímicamente demostraba producción de glucagón, VIP, y focalmente polipéptido pancreático y somatostatina (Figura 8 y Figura 9). No se observó ni invasión perineural, ni vascular, ni ganglionar.

DISCUSIÓN

El CSM es un tumor raro, de presentación habitualmente en mujeres entre la 5ª-6ª década y de localización pancreática distal. Tiene un pronóstico bueno siendo excepcional su comportamiento maligno. Se han descrito algunos casos con invasión perineural (1), ganglionar (2) o con metástasis hepáticas (3,4,5). La multicentricidad es infrecuente (2, 6) asociándose en ocasiones al síndrome de Von Hippel-Lindau (7,8), y no modifica el pronóstico. La presencia en nuestro caso de un segundo nódulo satélite de pequeño tamaño muy próximo al CSM principal y el atrapamiento de estructuras pancreáticas dentro de los septos fibrosos, apoyaría la hipótesis de un origen multicéntrico por crecimiento y confluencia de múltiples quistes pequeños solitarios, propuesta por algunos autores (9). En raras ocasiones se han descrito, como en nuestro caso, CSM asociados a otros tumores pancreáticos, siendo los de tipo endocrino los más frecuentes (10,11,12). Aunque desconocemos el verdadero significado de esta asociación y teniendo en cuenta que en dos de estos casos estos tumores nacían de la misma pared quística del CMS (10, 12), es posible especular sobre la posibilidad de un origen común a partir de una célula madre ductulillar multipotencial (13). A pesar de su relativa benignidad, debido a la dificultad de una precisa valoración diagnóstica preoperatoria y a la existencia de algunos casos de comportamiento maligno, la mayoría de los estudios recomiendan la resección quirúrgica completa como abordaje terapéutico ante cualquier tumoración

quística pancreática, aún teniendo las características típicas del CSM (14, 15).

NOTAS AL PIE DE PÁGINA:

Correspondencia: Eloy Rivas Infante. Hospital Universitario 12 de Octubre. Madrid, España. mailto:eloyxxx@hotmail.com

REFERENCIAS

1. Abe H, Kubota K, Mori M, Miki M, Minagawa M, Noie T, Kimura W, Makuuchi M. Serous cystadenoma of pancreas with invasive growth: benign or malignant? Am J Gastroenterol 1998;93(10):1963-6.

2. Kamei K, Funabiki T, Ochiai M, Amano H, Kasahara M, Sakamoto T. Multifocal pancreatic serous cystadenoma with atypical cells and focal perineural invasion. Int J Pancreatol 1991;10(2):161-72.

3. Wu CM, Fishman EK, Hruban RK, Schlott WD, Cameron JL. Serous cystic neoplasm involving the pancreas and the liver: an unusual clinical entity. Abdom Imaging 1999;24(1):75-7.

4. Eriguchi N, Aoyagi S, Nakayama T, Hara M, Miyazaki T. Serous cystadenocarcinoma of the pancreas with liver metastases. J Hepatobiliary Pancreat Surg 1998;5(4):467-70.

5. Yoshimi N, Sugie S, Tanaka T, Aijin W, Bunai Y, Tatematsu A. A rare case of cystadenocarcinoma of the pancreas. Cancer 1992;69(10):2449-53.

6. Tanno S, Obara T, Sohma M, Tanaka T, Izawa T, Fujii T. Multifocal cystadenma of the pancreas. A case report and a review of the literature. Int J Pancreatol 1998;24(2):129-32.

7. Mohr VH, Vortmeyer Ao, Zhuang Z, Lbutti SK, Walter MM, Choyke PL, Zbar B,. Histopathology and molecular genetics of multiple cysts and microcystic (serous) adenomas of the pancreas in von Hippel-Lindau patients. Am J Pathol 2000;157(5):1615-21.

8. Vortmeyer AO, Lubensky IA, Fogt F, Linehan WM, Khettry U, Zhuang Z. Allelic deletion and mutation of von Hippel-Lindau tumor suppresor gene in pancreatic microcystic adenomas. Am J Pathol 1997;151(4):951-6.

9. Yong Il Kim, Jeong Wook Seo, Jin Suk Suh, Kuhn Uk Lee, Kuk Jin Choe. Microcystic adenomas of the pancreas. Report of three cases with two of multicentric origin.Am J Clin Pethol. 1990;94:150- 6.

10. Ustun MO, Tugyan N, Tunakan M. Coexistence of an endocrine tumor in a serous cystadenoma (microcystic adenoma) of the pancreas, an unusual association. J Clin Pathol 2000;53(10):800-2.

11. Beak SY, Kang BC, Choi HY, Lee SW. Pancreatic serous cystadenoma associated with islet cell tumor. Br J Radiol 200;73:83-6.

12. Keel SB, Zukerberg L, Graeme-cook F, Compton CC. A pancreatic endocrine tumor arising within a serous cystadenoma of the pancreas 1996 ;20:471-5.

13. Solcia E, Capella C, Klöppel G.Tumor of the pancreas A.F.I.P. 1997;145-162.

14. De Borgne J, de Calan L, Partensky C. Cystadenoma and cystadenocarcinoma of the pancreas: a multiinstitutioanal retrospective study of 398 cases. French Surgical Association. Ann Surg 1999; 230(2):152-61.

15. Compton CC. Serous cystic tumors of the pancreas. Semin Diag Pathol 2000;17(1):43-55.