CONTENIDO

- Abstract
- PDF
- Comentarios
- Título
- Resumen
- Introducción
- Material
- Discusión
- Referencias
- Imágenes

POSTERS

ADENOCARCINOMA DUCTAL DE PÁNCREAS (CONDUCTO PANCREÁTICO PRINCIPAL) : PRESENTACIÓN DE UN CASO.

Brandán Recalde Eduardo; Bruno Mónica; Andurno Eugenia; Reinoso Nancy.

Primera Cátedra de Patología. Hospital Nacional de Clínicas. Universidad Nacional de Córdoba. Córdoba, Argentina.

IV-CVHAP 2001 PÓSTER-E - 074

Fecha recepción: 14/02/2001
Fecha publicación: 24/04/2001
Evaluación: Ver "Taller de Patología Gastrointestinal"

RESUMEN

Las neoplasias epiteliales del conducto pancreático principal, son tumores que en su componente in situ, suelen adoptar un prominente patrón papilar. Durante las etapas iniciales de su desarrollo la sintomatología es vaga, sin síndrome ictérico, por lo cual el diagnóstico es más tardío y el pronóstico peor que el de aquellas neoplasias desarrolladas en la ampolla de Vater y el conducto distal común, en los que el cuadro ictérico precoz, llama rápidamente la atención. Presentación del caso: Mujer de 57 años que en el examen topográfico realizado durante un episodio de pancreatitis aguda, presentó en la TAC una imagen de extasía del conducto pancreático principal con tumor endoluminal. Se recibió pieza quirúrgica de duodenopancreatectomía en donde se identificó el conducto pancreático principal ectásico, ocupado por un tumor endoluminal protruido, de 1,5 cm de diámetro. Las secciones histológicas demostraron un adenocarcinoma predominante- mente intraductal, bien diferenciado, túbulo papilar, en donde se individualizaron sectores con extensa

necrosis de coagulación, áreas aledañas no papilares de adenocarcinoma in situ y otros sectores con infiltración de la pared e invasión incipiente del parénquima adyacente. Se destacó también la presencia circunvecina de signos de pancreatitis crónica y puntos multifocales de citoesteatonecrosis, como expresión de inflamación aguda. Llama la atención en el presente caso, la existencia de una metástasis en un ganglio peripancreático. Discusión: Las características morfológicas macroscópicas y microscópicas aquí expuestas, resultan de interés dado el tamaño de la neoplasia y la expresión intraductal predominante, como tumor protruido de arquitectura túbulo papilar. Estos hallazgos no resultan comunes en nuestro medio, ya que en una alta proporción, el diagnóstico se realiza en etapas de cáncer avanzado, sin posibilidades de observar estadios intraductales prominentes que corresponden a las fases iniciales de estos tumores.

Palabras clave: adenocarcinoma | páncreas

IMÁGENES

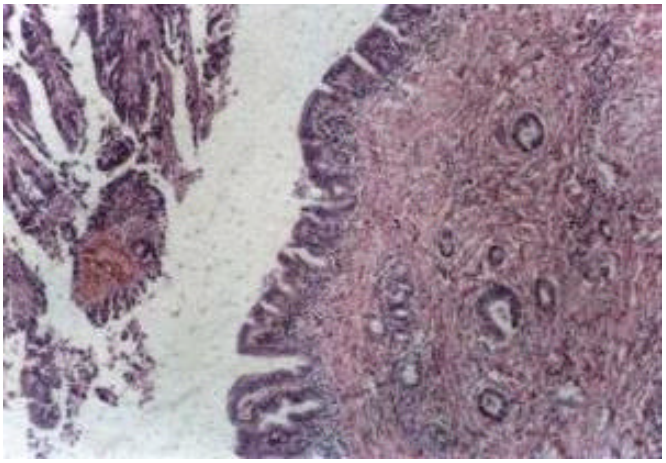

Figura 1

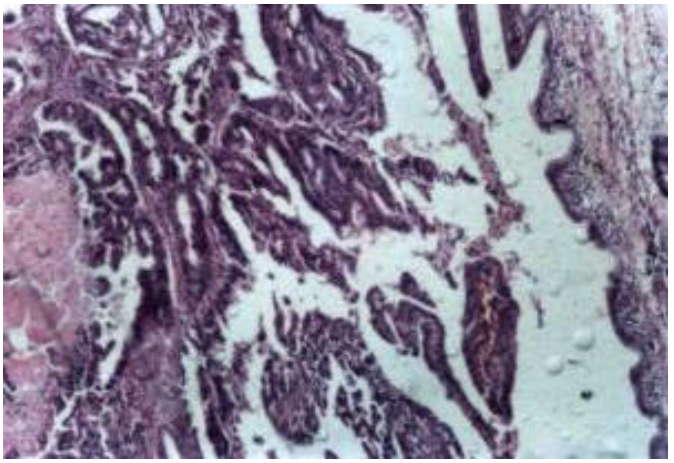

Figura 2

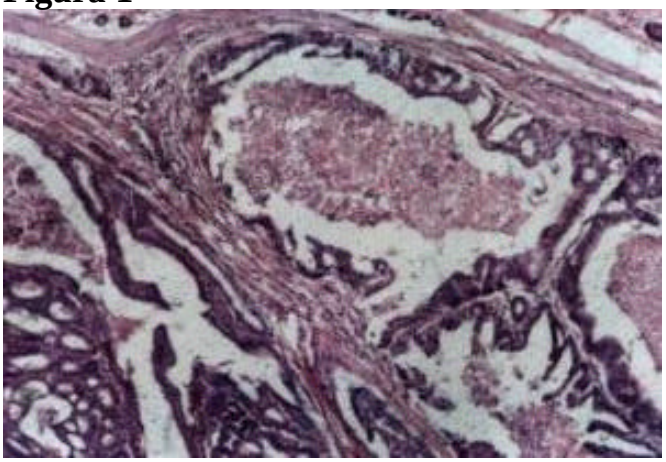

Figura 3

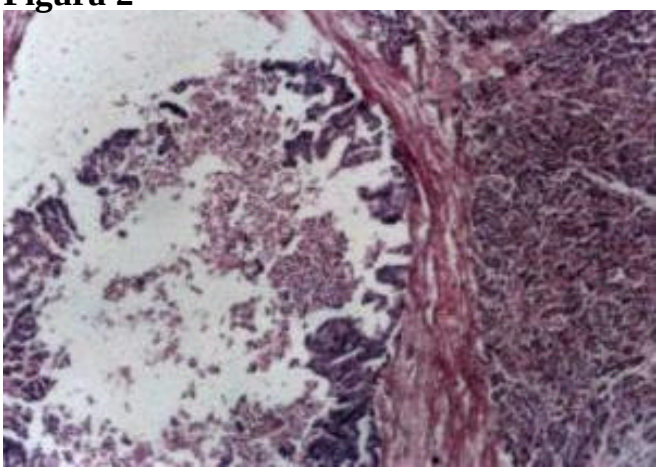

Figura 4

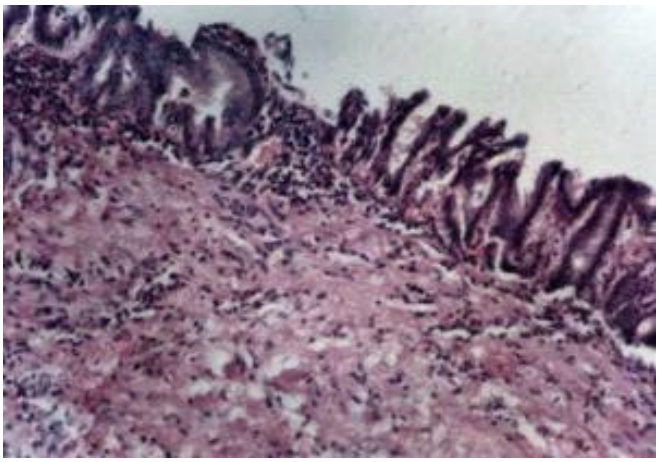

Figura 5

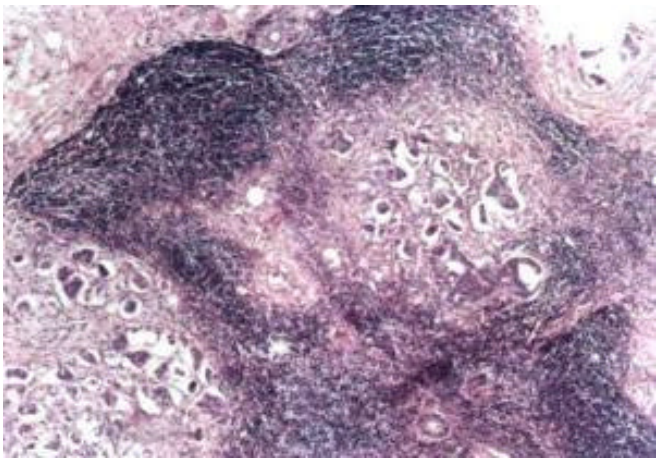

Figura 6

INTRODUCCIÓN

Los tumores papilares intraductales de páncreas fueron reportados por primera vez Morohoshi y colaboradores en el año 1989, aunque tumores similares habían sido descrito previamente con diferentes términos: papiloma intraductal, adenocarcinoma papilar intraductal difuso, carcinoma in situ del páncreas; tumores endoluminales primitivos múltiples del conducto pancreático principal y carcinoma velloso difuso del conducto de Wirsung (3, 4, 5). Posteriormente, autores japoneses incluyeron en esta nomenclatura a tumores productores de mucina, con la denominación de tumor hipersecretor de mucina intraductal o ectasia ductal mucinosa (3, 5).

Los tumores del conducto pancreático principal son neoplasias que en su componente in situ macroscópicamente suelen expresar un crecimiento protruido endoluminal e histológicamente adoptar un diseño arquitectural papilar.

Durante las etapas iniciales de su desarrollo, la sintomatología es vaga, sin síndrome ictérico por lo cual el diagnóstico es más tardío y el pronóstico es peor que el de aquellas neoplasias desarrolladas en la ampolla de Vater, el conducto distal común y el colédoco, en lo que el cuadro ictérico precoz llama rápidamente la atención.

Sin embargo, esta lesión puede eventualmente, causar obstrucción y dilatación del conducto principal y ocasionar síntomas de pancreatitis crónica que pueden estar presente varios años antes del diagnóstico (2, 3).

El comportamiento biológico de estas neoplasias papilares intraductales, se relaciona directamente con la ausencia o presencia de invasión estromal, siendo la profundidad de esta última, crucial para el pronóstico.

Los criterios microscópicos para su diagnóstico incluyen: estructuras papilares revestidas por células cuboidales o columnares con características citológicas de malignidad, que rellenan la luz del conducto pancreático principal, pudiendo evidenciarse áreas cribiformes, producción de mucina y/o diferenciación intestinal dada por la presencia de células caliciformes y en ocasiones células de Paneth.

MATERIAL Y MÉTODOS

Mujer de 57 años que en un examen tomográfico realizado durante un episodio de pancreatitis aguda, presentó una imagen de ectasia del conducto pancreático principal con tumor endoluminal.

Macroscopía: pieza quirúrgica de duodenopancreatectomía donde, se identificó el conducto pancreático principal ectásico, ocupado por un tumor endoluminal, protruido de 1,5 cm de diámetro.

Microscopía: las secciones histológicas demostraron, un adenocarcinoma protruido predominantemente intraductal, bien diferenciado túbulo-papilar, **(Figura 1)** en donde se individualizaron sectores de extensa necrosis de coagulación, **(Figura 2) (Figura 3)** áreas aledañas no papilares de adenocarcinoma in situ **(Figura 5)** y otros sectores con infiltración de la pared e invasión incipiente del parénquima adyacente. **(Figura 4**) Se destacó también, la presencia circunvecina de signos de pancreatitis crónica y puntos multifocales de citoesteatonecrosis como expresión de inflamación aguda sobreañadida.

Llama la atención, en el presente caso, no obstante el escaso componente infiltrativo, la existencia de una metástasis en un ganglio peripancreático. **(Figura 6)**

DISCUSIÓN

Los carcinomas del conducto pancreático principal, constituyen una pequeña proporción de las neoplasias pancreáticas, dado que la mayoría se desarrollan a partir de los conductos de menor tamaño (2). Si a ello agregamos que en nuestro medio, el diagnóstico se realiza en etapas avanzadas de la patología, los carcinomas predominantemente intraductales del conducto de Wirsung son para nosotros poco frecuentes.

En estadio in situ deben diferenciarse de la hiperplasia epitelial ductal que puede encontrarse en asociación, a pancreatitis crónica y obstrucción pancreática de cualquier etiología, circunstancias en las cuales, la hiperplasia, de arquitectura papilar, carece de rasgos de atipia citológica.

En ocasiones también se plantea el diagnostico diferencial, con cistoadenocarcinomas mucinosos. Estos ocurren en mujeres de edad media, a nivel del cuerpo y la cola del páncreas, son quísticas, de mayor tamaño y con células columnares mucinosas. En cambio los carcinomas papilares de conducto pancreático principal, predominan en hombres, se ubican en la cabeza, son de menor tamaño y suelen asociarse a la presencia de cambios atípicos in situ, en los conductos pequeños, hecho que no suele estar presente, en los cistoadenocarcinomas mucinosos.

El reconocimiento de estas lesiones puede hacerse con ecografía, tomografía computada o pancreatografía endoscópica retrógrada, ya que causan obstrucción del conducto con dilatación del mismo, aunque muchas veces, no es sencillo discernir la naturaleza de la obstrucción (6).

Debemos destacar la importancia del diagnóstico temprano de estas neoplasias, teniendo en cuenta la posibilidad de su presencia en pacientes, con episodios repetidos de pancreatitis, dado que los tumores papilares del conducto pancreático principal, permanecen en etapa intraductal durante mucho tiempo, siendo la invasión tardía en el curso de la patología, lo cual cambia sustancialmente el pronóstico.

Si consideramos que la sobrevida global a los cinco años, en el adenocarcinoma de páncreas avanzado, solo alcanza al 5%, la identificación de las lesiones iniciales, es fundamental, para la comprensión de la patología, el desarrollo de mejores técnicas diagnósticas y por tanto, el logro de una terapéutica oportuna, lo cual redundará en notables beneficios para los pacientes.

En este sentido en conveniente recordar que las lesiones tempranas del adenocarcinoma de páncreas pueden ser planas y papilares, (1) siendo estas últimas más frecuentes en conductos de mayor calibre.

Además, de un modo similar a otras neoplasias, estas lesiones intraepiteliales pueden clasificarse en dos grupos: de bajo y alto grado, según la intensidad de la atipia, siendo esta la secuencia que de modo progresivo, nos conducirá al carcinoma invasor.

NOTAS AL PIE DE PÁGINA:

Correspondencia: Eduardo Brandán Recalde. Primera Cátedra de Patología. Hospital Nacional de Clínicas. Universidad Nacional de Córdoba. Córdoba, Argentina. mailto:joverclos@arnet.com.ar

REFERENCIAS

1. The American Journal of Surgical Pathology 22(2): 163-169, 1998.

2. CANCER February 1, 1992, Volume 69, Nº 3.

3. Arch Pathol Lab Med-Vol 119, March 1995.

4. CANCER August 1, 1993, Volume 72, Nº 3.

5. CANCER February 1, 1991, Volume 67, Nº 3.

6. CANCER August 1, 1994, Volume 74, Nº3.

7. The American Journal of Surgical Pathology 19(5): 576-589, 1995.

8 The American Journal of Surgical Pathology 20(8): 980-994, 1996.