

CONTENIDO

POSTERS

Abstract

PDF

Comentarios

Título

Resumen

Introducción

Material

Resultados

Discusión

Referencias

Imágenes

## DECIDUOSIS PERITONEAL. UN HALLAZGO INCIDENTAL.

*Luis Santos Spitale, Daniel Jesús Piccinni, Luis Roberto Cabalier, María Elisa Dionisio de Cabalier.*

*Cátedras I y II de Patología, Facultad de Ciencias Médicas, Universidad Nacional de Córdoba. Córdoba, Argentina.*

IV-CVHAP 2001 PÓSTER-E - 008

Fecha recepción: 08/12/2000

Fecha evaluación: 20/12/2000

Fecha publicación: 30/12/2000

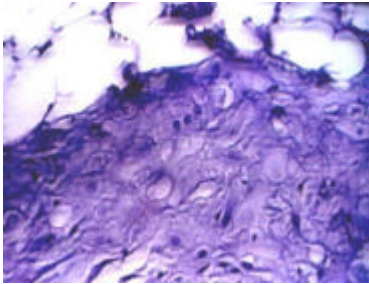
### RESUMEN

La frecuencia de deciduosis peritoneal varía según los diferentes sitios del peritoneo que pueden estar afectados. En algunos casos se ha realizado una investigación dirigida, a los fines de determinar esta incidencia, obteniéndose, en intervenciones quirúrgicas por otros motivos, múltiples secciones de epiplón, trompas uterinas y otras vísceras abdominales. Esta alteración cursa comúnmente sin manifestaciones clínicas. Cuando es descubierta, generalmente lo es en forma incidental, durante el transcurso de una intervención cesárea. Evoluciona, salvo raras excepciones, a la regresión espontánea. Nuestro objetivo es mostrar un caso incidental de deciduosis peritoneal, haciendo una revisión de lo publicado al respecto, especialmente para considerar la situación problemática que esta alteración plantea al cirujano. Queremos además, señalar las raras complicaciones reportadas, analizar la histogénesis de la decidua en peritoneo y destacar el diagnóstico diferencial que debe plantearse el patólogo con la variante deciduoide del mesotelioma. Presentamos el caso de una mujer de 46 años, a la que se le encuentra durante una operación cesárea de rutina, múltiples nódulos peritoneales, que el cirujano describe como de aspecto

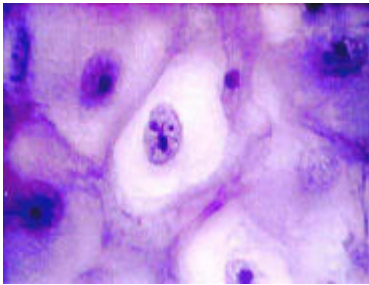
metastásico. En el examen patológico, con la técnica habitual de inclusión en parafina y tinción con H-E, los mismos resultaron ser focos de deciduosidad peritoneal. Nuestro caso de deciduosidad peritoneal, alineándose con lo que es habitual, fue un hallazgo incidental. Si bien como se señaló anteriormente, lo usual es la ausencia de manifestaciones clínicas, es necesario estar advertido sobre algunas complicaciones de este fenómeno, como la hemorragia peritoneal masiva entre otros. La metaplasia del mesotelio peritoneal sería el origen más factible de la decidua ectópica en peritoneo.

**Palabras clave:** decidua | metaplasia | mesotelio | hallazgo incidental |

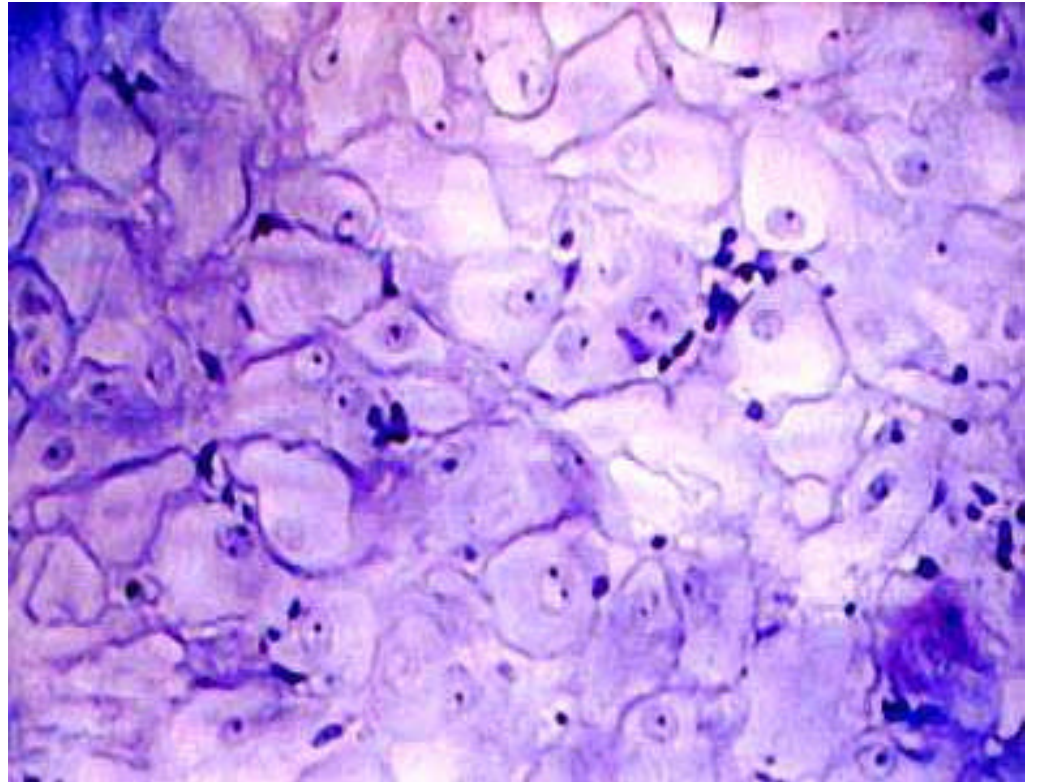
## IMÁGENES



**Fig. 1.**



**Fig. 3.**



**Fig. 2.**

## INTRODUCCIÓN

La formación ectópica de decidua ha sido bien descrita, siendo más frecuente en las células estromáticas de cuello uterino y ovario (1, 2) La transformación decidual del peritoneo durante el embarazo es de incidencia y patogénesis imprecisas (3). Los cambios son similares a los observados en el endometrio gestante, fenómeno que no es de extrañar si se tiene en cuenta que el estroma peritoneal y el corion del endometrio tienen el mismo origen embriológico (4). Este cambio decidual es un fenómeno que puede estar relacionado con una sensibilidad especial del estroma celómico a la progesterona, señalándose como un proceso distinto a la endometriosis. Sería una metaplasia de las células pluripotenciales del mesénquima subcelómico, inducida por la progesterona (2, 5). La incidencia de la decidualosis peritoneal varía según el lugar afectado. Se han reportado casos en la serosa de útero, apéndice cecal, epiplón mayor y de otras vísceras (2). Una revisión de 958 ligaduras electivas de trompa uterina, realizadas entre 1983 y 1985, demostraron 52 casos (5.5%) de formación de decidua en la serosa tubárica (6). Estudios histológicos llevados a cabo en fragmentos de epiplón, obtenidos de 50 mujeres embarazadas durante la operación cesárea, mostraron un 40% de pacientes con modificaciones de tipo decidual, afectando ya sea un limitado número de células o un gran número de ellas en placas diseminadas (4). En otra serie, constituida por 60 casos, la decidualosis de epiplón fue investigada en biopsias tomadas durante operaciones de cesárea y de embarazos tubáricos. Todas las biopsias de epiplón mostraron reacción decidual focal en el 97% y difusa en el 3%. Estudios de 48 casos posteriores demostraron decidua en varios órganos abdominales (5). La decidualosis peritoneal es más frecuentemente un hallazgo incidental (7), aunque en ocasiones puede manifestarse por la clínica de sus complicaciones. Se han reportados casos de severa hemorragia intra-abdominal debido a decidualosis peritoneal difusa, con shock hipovolémico (6). También se ha publicado un caso de íleo mecánico causado por transformación decidual del peritoneo (3) y otro de apendicitis aguda en una mujer de 32 años, en su tercer trimestre de embarazo, debido a decidua ectópica en apéndice (1). La decidua ectópica en peritoneo es un fenómeno reversible, involucionando alrededor de la cuarta a sexta semana del post-parto (4, 5).

## MATERIAL Y MÉTODOS

El material estuvo constituido por un trozo de tejido de 2cm x 1.6cm x 1.3cm, con aspecto fibroadiposo. Se procesó con la técnica habitual de inclusión en parafina y tinción con hematoxilina y eosina.

## RESULTADOS

**CASO CLÍNICO:** Mujer de 46 años, sin antecedentes patológicos de consideración, que durante su tercera cesárea el cirujano descubre múltiples nódulos peritoneales, especialmente en la pared posterior, describiéndolos como de aspecto metastásico o siembras. Se decide entonces tomar una muestra de uno de los nódulos. En el examen patológico, el trozo extirpado presentaba consistencia firme y una superficie de corte gris blanquecina con áreas adiposas en la periferia. Microscópicamente se observaron células de características deciduales apretadamente dispuestas (Fig. 1, Fig.2 y Fig. 3), con depósitos de calcio en sectores (como una manifestación involutiva).

## DISCUSIÓN

Presentamos un caso de deciduosis peritoneal que, alineándose con lo que es habitual, fue un hallazgo incidental (1). Encontrar nódulos peritoneales durante una intervención cesárea de rutina es un hecho preocupante para el cirujano, que muchas veces se plantea el problema de la conducta terapéutica a seguir. Una vez informado por el patólogo sobre la naturaleza decidual de los nódulos peritoneales hallados, sólo debe esperar lo que es común en estos casos, la involución del tejido decidual (4, 5). No obstante, el cirujano debe estar consciente de la tendencia de su paciente a desarrollar deciduosis peritoneal. Si bien como se señaló anteriormente, el curso usual es la regresión, es necesario estar advertido sobre algunas complicaciones de este fenómeno, como es la hemorragia peritoneal masiva (6) el íleo mecánico (3) y la apendicitis aguda (1). Con respecto a la histogénesis, disentimos con los autores que opinan que la deciduosis peritoneal es un proceso distinto a la endometriosis de la misma localización (2, 5). Quizá lo distinto sea la expresión morfológica de ambos procesos, pero no el origen de los mismos, que es para ambos la metaplasia del mesotelio peritoneal, cuya relación con el desarrollo del aparato genital femenino es bien conocida (4). A la hora de los diagnósticos diferenciales, especialmente cuando el compromiso peritoneal es difuso, hay que tener en cuenta al mesotelioma deciduoide, designación dada a una variedad morfológica inusual de mesotelioma, que simula estrechamente una reacción decidual exuberante (7). Esta variante de tumor mesotelial puede darse en hombres o en mujeres (gestantes o no), afectar la pleura o el peritoneo y estar o no relacionada con al exposición al asbesto (7, 8).

**Correspondencia:** Luis Santos Spitale. Profesor de la II Cátedra de Patología. Facultad de Ciencias Médicas, Universidad Nacional de Córdoba. Córdoba, Argentina. [mailto:daniel\\_piccinni@excite.com](mailto:daniel_piccinni@excite.com)

## REFERENCIAS

1. Packeisen J, Knieriem H. Acute appendicitis caused by pregnancy-associated ectopic decidua. Case report and discussion of pathogenesis. *Pathologie* 1999; 20:355-8
2. Zaytsev P, Taxy JB. Pregnancy-associated ectopic decidua. *Am J Surg Pathol* 1987; 11:526-30
3. Heidegger H, Humpfner A, Hugo R, Schulz W. Peritoneal decidualosis: cause for mechanical ileus in pregnancy. *Geburtshilfe Frauenheilkd* 1991; 51:307-9
4. Bedivan M. Decidual changes in the epiploon during intrauterine pregnancy. *Rev Fr Gynecol Obstet* 199; 86:221-3
5. Buttner A, Bassler R, Theele C. Pregnancy-associated ectopic decidua (deciduosis) of the greater omentum. An analysis of 60 biopsies with cases of fibrosing decidualosis and leiomyomatosis peritonealis disseminata. *Pathol Res Pract* 1993; 189:352-9
6. Richter MA, Choudhry A, Barton JJ, Merrick RE. Bleeding ectopic decidua as a cause of intraabdominal hemorrhage. A case report. *J Reprod Med* 1983; 28:430-2
7. Ordonez NG. Epithelial mesothelioma with decidualoid features: report of four cases. *Am J Surg Pathol* 2000; 24: 816-23
8. Shanks JH, Harris M, Banerjee SS, Eyden BP, Joglekar VM, Nicol A, Hasleton PS, Nicholson AG. Mesotheliomas with decidualoid morphology: a morphologic spectrum and a variant not confined to young females. *Am J Surg Pathol* 2000; 24:285-94